

Guillaume Riffard<sup>a</sup>  
 Françoise Desens<sup>a</sup>  
 Sophie Bourelle<sup>b</sup>



## Rééducation des pieds bots varus équin après la méthode de Ponseti

### *Rehabilitation of talipes equinovarus after Ponseti treatment*

Présentation d'une rééducation qui permet le suivi très rapproché des PBVE des enfants et maintient la vigilance des parents; l'observance du port de l'attelle est primordiale pour limiter le risque de récurrence.

#### Résumé

Dans la méthode de prise en charge du pied bot varus équin décrite par Ponseti, la rééducation n'est pas préconisée. Nous avons cependant fait le choix d'un suivi hebdomadaire par un kinésithérapeute. Les séances, axées sur un travail principalement actif, sont présentées dans cet article.

**Niveau de preuve:** non adapté

#### MOTS-CLÉS

Pied bot varus équin – Méthode Ponseti – Kinésithérapie

© 2010, Elsevier Masson SAS. Tous droits réservés

#### Introduction

Après avoir exposé dans le précédent article les principes de la méthode de Ponseti, nous allons maintenant décrire la place de la rééducation.

#### Techniques de rééducation

Bien que non prescrite par Ponseti [1], nous maintenons une séance de kinésithérapie hebdomadaire. Le but n'est pas un gain supplémentaire dans la réduction, qui doit être maximale à la fin des temps de résine. Ces séances permettent un contrôle de l'observance du port de l'attelle et nous aident à déceler les signes d'alerte en cas de récurrence: perte de flexion dorsale, perte de valgus et pour les enfants marchant, appui préférentiel sur le bord latéral du pied.

Les kinésithérapeutes sont encouragés à faire essentiellement un travail actif avec les enfants, afin d'éviter toute manipulation mal adaptée de ces pieds extrêmement fragiles (35 % seulement du pied est ossifié, et paradoxalement, les os, cartilagineux, sont mous et malléables tandis que les structures fibreuses sont très résistantes).

Les stimulations musculaires sur les fibulaires (*figure 1*) sont réalisées avec

#### Summary

In the treatment of talipes equinovarus described by Ponseti, rehabilitation is not advised. We have nevertheless decided to have a physical therapist follow-up our patients on a weekly basis. The sessions, which are mainly based on active work, are described herein.

**Level of evidence:** not applicable

#### KEYWORDS

Talipes equinovarus – Ponseti method – Physical therapy

© 2010, Elsevier Masson SAS. All rights reserved

le bout des doigts (ongle) ou à l'aide d'une brosse à dent, sur le bord latéral du segment jambier et du pied [2]. Le pied est préalablement placé en position corrigée afin de rapprocher les insertions des fibulaires et favoriser les mouvements d'éversion. Les stimulations sont réalisées autant de fois que les réponses motrices sont efficaces. En cas d'absence de réponse ou de déclenchement d'un mouvement varisant, les stimulations doivent être interrompues en raison du risque de renforcement des muscles opposés à la correction. Ces stimulations peuvent être enseignées aux parents.

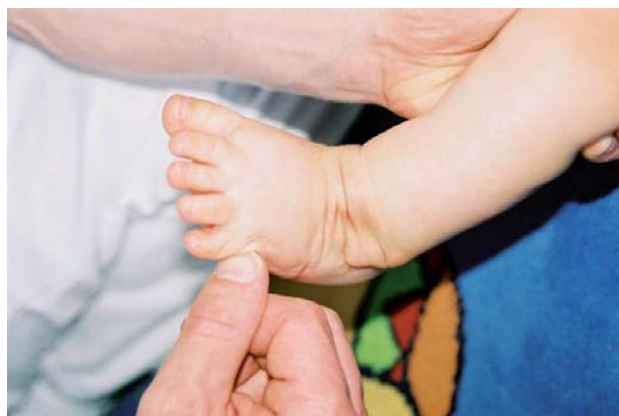
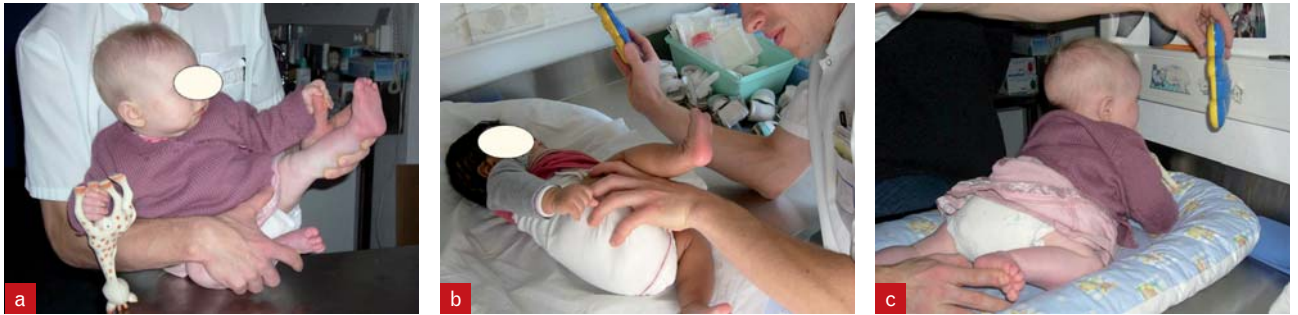
Figure 1. Stimulation musculaire des muscles fibulaires.

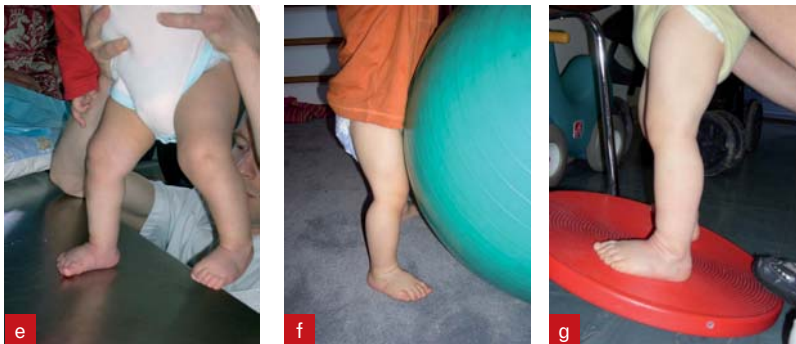
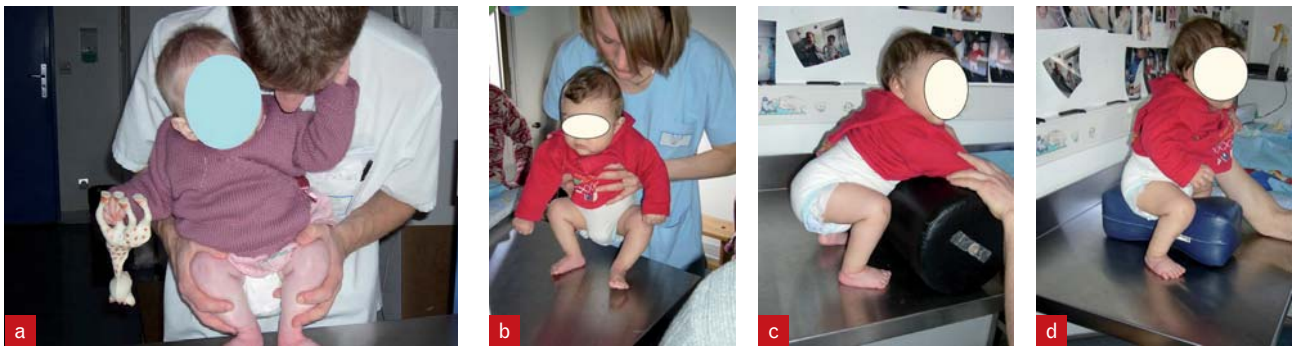a. Masseur-kinésithérapeute,  
 Service de Médecine Physique  
 et de Réadaptation,  
 CHU de Saint-Étienne, Hôpital  
 Nord, 42055 Saint-Étienne cedex 2.  
 E-mail : guillaume.riffard@orange.fr  
 b. Chirurgien orthopédiste,  
 Service de Chirurgie Pédiatrique,  
 CHU de Saint-Étienne, Hôpital  
 Nord, 42055 Saint-Étienne cedex 2.

Article reçu le 16/02/2009  
 Accepté le 13/01/2010

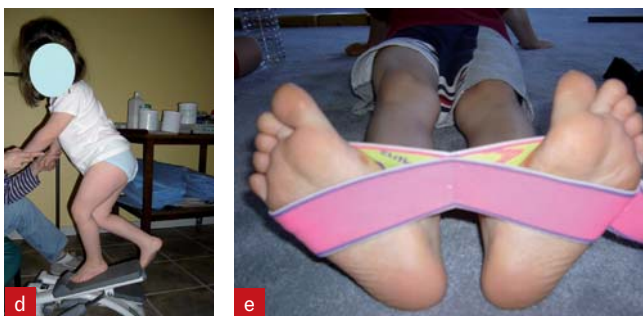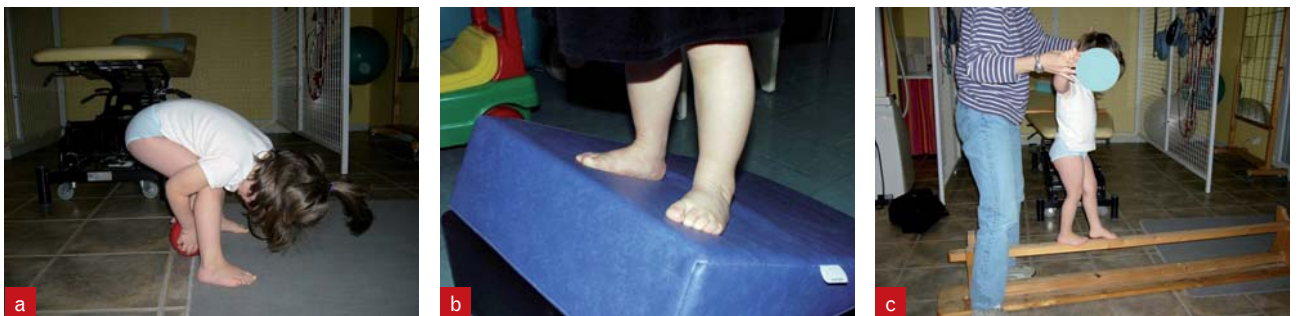# Pratique



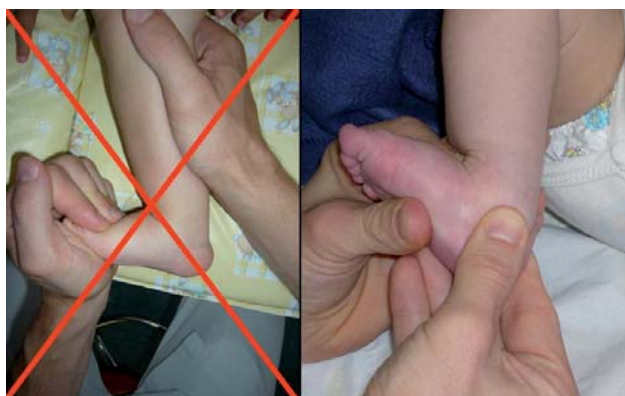**Figure 2.** Rééducation active avant l'acquisition de la marche (déséquilibres latéraux, retournement, pseudo-ramper).



**Figure 3.** Exercices en charge avant l'acquisition de la marche.



**Figure 4.** Rééducation active après l'acquisition de la marche.



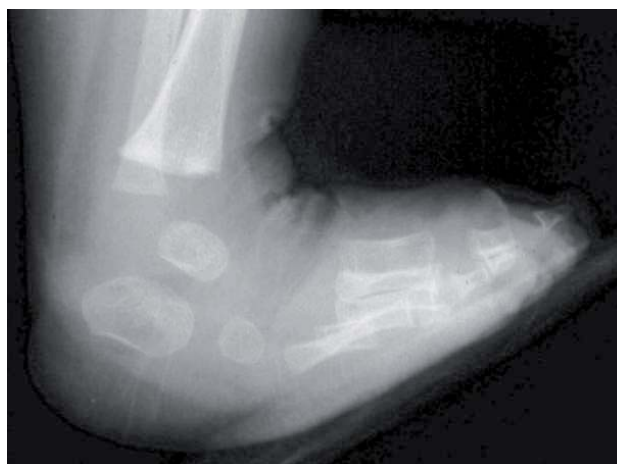**Figure 5.** Lors des mobilisations passives, le pied doit être placé en dérotation maximale du BCP. L'index contrôle la bonne réintégration du talus. Aucune manœuvre de poussée ne doit se situer sous la palette métatarsienne ou sous les orteils car le risque de « casser » le pied dans la médio-tarsienne est considérable. Lors du travail de la flexion dorsale, la main la plus active est celle qui tracte le calcanéum vers le bas.

Nous utilisons aussi les exercices de la rééducation « neuro-motrice » [3] qui entraînent une action sur les muscles éverseurs : déséquilibres latéraux, suspensions latérales, retournements, pseudo-rampier (*figure 2*).

Avant l'âge de la marche, des exercices de mise en charge sont réalisables (*figure 3*) : position accroupie, position accroupie avec déséquilibre postérieur entraînant une extension des pieds, mise en charge avec un appui antérieur ou assis sur un coussin, travail de l'appui unipodal avec passage de l'appui du bord latéral au bord médial du pied, travail de redressement à partir de la position accroupie, travail avec un ballon de Klein ou sur plateau instable.

Après l'acquisition de la marche, la rééducation active est poursuivie (*figure 4*) : travail sur plateau instable, travail accroupi, exercices de marche (marche avant, arrière, latérale, montée et descente d'escaliers en avant, en arrière et latéralement, marche accroupie en gardant bien les talons au sol, marche sur la pointe des pieds et sur les talons), montée sur des plans inclinés, marche sur une poutre, saut unipodal, montée à l'espallier, travail sur « step », trampoline, travail avec les élastiques.

Les kinésithérapeutes sont alertés sur les risques liés aux mobilisations passives. Toute mobilisation du pied doit suivre l'ordre des manœuvres décrites par Ponseti. Tout mouvement de flexion dorsale doit être précédé d'une dérotation maximum du BCP (*figure 5*). Sans cette



**Figure 6.** Pied convexe iatrogène. Noter la position ascensionnée du calcanéum qui est resté en équin. La flexion dorsale se produit au niveau du médio-pied.

précaution, le calcanéus reste bloqué sous le talus et ne peut s'ascensionner. La flexion se fera alors dans le médio-tarse, entraînant la formation d'un pied convexe iatrogène (*figure 6*).

## Conclusion

La rééducation que nous avons maintenue permet un suivi très rapproché des enfants et maintient la vigilance des parents. L'observance du port de l'attelle est en effet un élément primordial pour limiter le risque de récurrence [1]. Notre enthousiasme vis-à-vis de la technique de Ponseti ne doit pas faire oublier que, quelle que soit la technique de prise en charge, un PBVE ne sera jamais un pied tout à fait normal. Le pied sera plus petit en cas de forme unilatérale. Il persistera une amyotrophie du mollet et les amplitudes articulaires de la cheville resteront inférieures à celles d'un pied sain. ■

## RÉFÉRENCES

1. Ponseti IV. Congenital clubfoot, fundamentals of treatment. Oxford University Press, 1996.
2. Chedeville R, Cariou-Vilallonga J. Kinésithérapie orthopédique pédiatrique. Collection de kinésithérapie pédiatrique, Éditions Masson, 1991.
3. Chastan B. Rééducation des pieds bots. Collection « Précis pratiques de rééducation », Editions Frison-Roche, 1993.