

Traumatisme récent de la cheville

B. Coudert, M. Raphaël

Les traumatismes de la cheville constituent le principal motif de recours traumatologique aux urgences. Parmi eux, l'entorse latérale représente près de la moitié des diagnostics retenus. Sa prise en charge est désormais bien codifiée. L'application des critères d'Ottawa pour la prescription de radiographies et la généralisation du traitement fonctionnel ont modifié les habitudes des praticiens et l'évolution pour les patients. L'importance de la rééducation proprioceptive doit être expliquée afin de limiter les récurrences liées à l'instabilité résiduelle. La fréquence des entorses latérales ne doit pas dispenser pour autant d'une évaluation clinique rigoureuse en quête de lésions osseuses ou musculotendineuses, dont la négligence pourrait avoir des conséquences fonctionnelles préjudiciables. Certaines sont classiques et justifient leur recherche systématique. La connaissance du mécanisme lésionnel est un élément primordial dans ce contexte.

© 2007 Elsevier Masson SAS. Tous droits réservés.

Mots clés : Cheville ; Traumatisme de la cheville ; Entorse de la cheville ; Critères d'Ottawa ; Fracture de la base du cinquième métatarsien ; Fracture de la malléole latérale ; Rupture du tendon calcanéen

Plan

■ Introduction	1
■ Anatomie et biomécanique	1
Statique articulaire	2
Dynamique articulaire	2
Articulations adjacentes	2
■ Mécanismes lésionnels	3
Traumatismes directs	3
Traumatismes indirects	3
Prévalence	3
■ Examen de la cheville et prise en charge	3
Recherche de signes de gravité	3
En l'absence de signe de gravité	5
Radiographies	5
Prise en charge médicale secondaire	6
■ Diagnostics	6
Entorse de la cheville	6
Entorse médiale	8
Fracture de la base du cinquième métatarsien et traumatismes des fibulaires	8
Fractures bimalléolaires	8
Fracture isolée de la malléole latérale	8
Particularité chez l'enfant	9
Rupture du tendon calcanéen	9
Fracture du dôme talien	9
Fracture du calcanéum	9
■ Conclusion	9

■ Introduction

Le traumatisme de la cheville est le premier motif de recours aux urgences [1]. Il représente 8,3 % de l'ensemble des traumatismes aigus, selon une enquête réalisée en juin 2002 auprès de 350 services d'urgences [2]. Dans 60 % des cas, les patients ont entre 25 et 44 ans et 64 % sont des hommes [3]. Chez les jeunes de moins de 25 ans, la survenue du traumatisme est due aux activités sportives et, pour les patients plus âgés, aux activités domestiques. À partir de ce constat, des mesures prophylactiques ont été proposées : échauffement avant le sport et aménagements des sols dans les maisons pour réduire le nombre de lésions [4].

Le plus souvent, il s'agit d'une atteinte du ligament collatéral latéral.

Organisée par la Société francophone de médecine d'urgence en 1995, la conférence de consensus sur l'entorse de cheville au service d'accueil et d'urgence a permis de bien codifier sa prise en charge [5]. Son extrême fréquence ne doit cependant pas conduire à un diagnostic de facilité et dispenser d'un examen clinique rigoureux à la recherche de diagnostics différentiels. L'entorse latérale représenterait en définitive 40,8 % des cas, les contusions 26,5 % et les fractures 19,2 %.

■ Anatomie et biomécanique [6, 7]

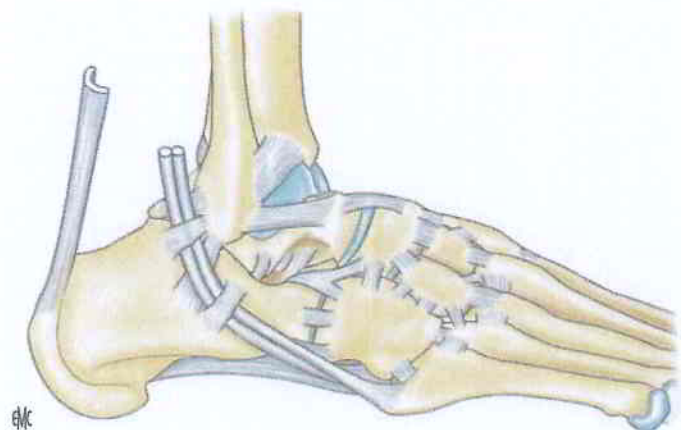
La cheville est un complexe articulaire qui permet d'orienter la voûte plantaire dans toutes les directions pour l'adapter aux accidents de terrain et supporter le poids du corps. Son importante sollicitation explique qu'elle soit l'articulation la plus sujette aux entorses.

L'articulation talocrurale est l'articulation distale du membre inférieur. Elle ne possède qu'un seul degré de liberté. Elle subit des contraintes extrêmement importantes, puisqu'en appui

Tableau 1.

Définition et amplitudes des mouvements.

Cheville		
Flexion	Extension dorsale du pied	20 à 30°
Extension	Flexion plantaire du pied	30 à 60°
Pied		
Adduction	Pointe du pied latéralement	15 à 20°
Abduction	Pointe du pied médialement	15 à 20°
Rotation médiale	Pronation	50°
Rotation latérale	Supination	20°
Inversion	Rotation médiale + adduction	30°
Éversion	Rotation latérale + abduction	25°

**Figure 1.** Appareil ligamentaire, vue latérale.

monopodal, lors de la marche, elle supporte la totalité du poids du corps à laquelle s'ajoute l'énergie cinétique générée lorsque le pied prend contact avec le sol [6].

Statique articulaire

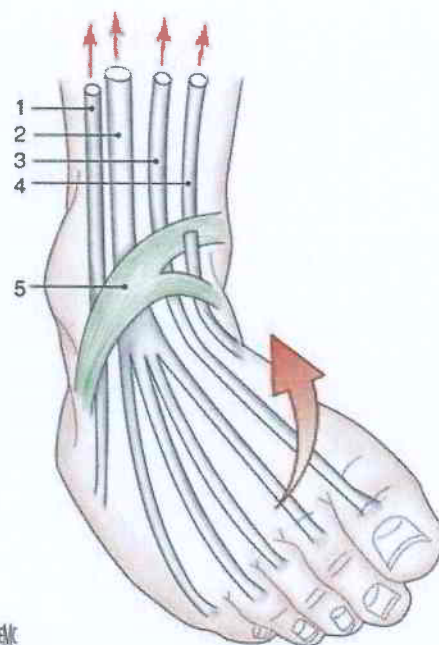
L'articulation talocrurale est formée de la mortaise tibiofibulaire et du tenon talien. La partie médiale de la mortaise (malléole tibiale) est plus courte que la partie latérale (malléole fibulaire). Cette configuration anatomique explique que le mouvement d'inversion (Tableau 1) du pied soit plus ample que celui d'éversion, et surtout plus fréquent [8].

La congruence de cette articulation est assurée passivement par l'emprise de la mortaise tibiofibulaire et les ligaments latéraux, et activement par les muscles périarticulaires.

Le ligament collatéral latéral joue un rôle essentiel en limitant la laxité de la cheville en inversion et en évitant la subluxation antérieure et latérale du talus. Il se compose de trois faisceaux (Fig. 1) :

- le faisceau talofibulaire antérieur (FTFA), le plus sollicité lors de l'inversion et le premier lésé (ligament de l'entorse) ;
- le faisceau calcanéofibulaire (FCF), stabilisateur de la sous-talienne ;
- le faisceau talofibulaire postérieur horizontal (FTFP) très résistant, dont la lésion est plus rare.

Le ligament collatéral médial est constitué de deux plans, profond et superficiel. Il est 20 à 50 % plus résistant que son homologue latéral. Son rôle est avant tout de verrouiller l'articulation. Il bloque l'éversion et la rotation externe. Une cinétique importante en éversion est nécessaire pour le léser. Dans ce cas, l'atteinte ligamentaire médiale s'accompagne de fractures de la malléole médiale et de lésions du plan latéral, voire de la syndesmosse tibiofibulaire distale.

**Figure 2.** Muscles antérieurs de la jambe. Fléchisseurs de la talocrurale. 1. Muscle troisième fibulaire ; 2. muscle long extenseur des orteils ; 3. muscle long extenseur de l'hallux ; 4. muscle tibial antérieur ; 5. rétinaculum inférieur des extenseurs.

Dynamique articulaire

L'articulation talocrurale permet les mouvements de flexion et d'extension du pied. L'amplitude en flexion est de 20 à 30°. Elle est sous la dépendance des muscles antérieurs de la jambe (Fig. 2).

L'amplitude en extension est de 30 à 60°. Le muscle extenseur principal est le triceps sural. Les fléchisseurs des orteils et le muscle plantaire participent à un degré moindre.

L'axe du mouvement est transversal, légèrement oblique en arrière et en latéral, et perpendiculaire à l'axe sagittal de la trochlée du talus.

Articulations adjacentes

L'articulation tibiofibulaire distale est une syndesmosse (absence de surface cartilagineuse). Elle constitue une pince bimalléolaire semi-rigide. La congruence est assurée, outre la membrane interosseuse, par deux ligaments tibiofibulaires inférieurs, antérieur et postérieur. L'articulation tibiofibulaire proximale permet par glissement la mobilité de la malléole fibulaire, assurant la congruence articulaire de l'articulation talocrurale dans ses mouvements extrêmes.

Les autres articulations de la cheville sont l'articulation sous-talienne et l'articulation transverse du tarse (articulation de Chopart) (Fig. 3). La première assure la congruence entre le talus et le calcaneus et est formée de deux articulations, antérieure et postérieure. La stabilité de l'articulation sous-talienne est principalement assurée par le ligament interosseux (ligament en haie) et plus accessoirement par le ligament fibulocalcanéen. La seconde oppose l'os naviculaire et l'os cuboïde aux surfaces articulaires de la tête du talus et du calcaneus. Ici, la stabilité est assurée essentiellement par le nœud ligamentaire puissant que représente le ligament en « Y » de Chopart (ligament bifurqué) avec ses deux faisceaux, médial et latéral, qui solidarissent respectivement l'os naviculaire et le cuboïde au calcaneus (face dorsale, partie antérieure).

Le système tendinomusculaire vient compléter ce système articulaire, participant à la stabilité active et à la mobilisation des articulations qu'il porte. Il se compose principalement des muscles tibiaux antérieur et postérieur, du tendon calcanéen et des fibulaires (le court et le long).

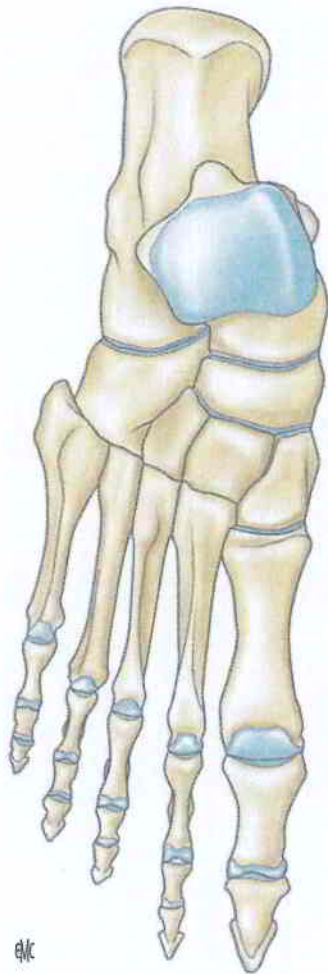


Figure 3. Articulations du médiopied.

■ Mécanismes lésionnels

Traumatismes directs

Il s'agit d'une chute sur le talon, d'un impact sur l'avant-pied, ou plus rarement de traumatismes postérieurs ou latéraux. Ces mécanismes engendrent avant tout des lésions osseuses.

Lors d'une chute sur le talon, le calcaneus et le talus sont atteints. Lors d'un impact de l'avant-pied, ce sont les métatarsiens, l'os naviculaire ou le talus qui subissent des lésions. Cependant, lors d'un impact sur l'avant-pied, en fonction de la position de celui-ci (pied en appui ou non) et de la cinétique de l'agent vulnérant, les lésions prédominantes sont cutanées (plaies) et/ou sous-cutanées (contusions).

Lors d'un traumatisme direct postérieur, la lésion se situe souvent au-dessus du rebord de la chaussure, en regard du tendon calcaneen ; les lésions peuvent aller jusqu'à la rupture de celui-ci.

Traumatismes indirects

Il s'agit de mouvements dépassant les limites articulaires physiologiques.

Dans les mécanismes d'hyperflexion ou d'hyperextension, les lésions ligamentaires sont au premier plan. Si le mouvement se poursuit, l'hyperflexion provoque une fracture de la marge antérieure de la surface tibiale, l'hyperextension un arrachement capsulaire antérieur puis une fracture de la marge postérieure de la surface tibiale ; une luxation du talus, antérieure ou postérieure, peut se produire, associée à une rupture de l'intégrité de la pince bimalléolaire.

L'inversion, associant les mécanismes de varus et de supination, est à l'origine du plus grand nombre de lésions ligamentaires. La bascule du talus étire d'abord ou rompt les faisceaux

antérieurs et moyens du ligament latéral, pouvant aller jusqu'à arracher un fragment de la malléole latérale. Si les fibulaires latéraux se contractent pour résister au mouvement, il peut survenir une lésion de leur gaine rétromalléolaire allant, sur certains terrains, jusqu'à une luxation tendineuse ou un arrachement de l'insertion du court fibulaire sur la base du cinquième métatarsien.

Lorsque le frein ligamentotendineux est rompu, le talus s'appuie sur la malléole médiale et rejette la malléole latérale, aboutissant à une fracture bimalléolaire. L'articulation sous-talienne et le cartilage articulaire du dôme talien peuvent également être lésés lors de ce mécanisme.

Chez les enfants, du fait d'une hyperlaxité ligamentaire, l'absorption de la cinétique du choc se produit au niveau du cartilage de croissance adjacent, donnant des fractures à type de décollement épiphysaire.

L'éversion associe les mouvements d'abduction et de pronation du pied. Les lésions se produisent pour une cinétique élevée. Le ligament médial est touché en premier, entraînant souvent avec lui un fragment osseux malléolaire du fait de sa résistance et de la force du traumatisme ; la syndesmose se rompt puis la malléole latérale se fracture au niveau de la mortaise, sous la poussée du talus.

La rotation externe du talus peut s'associer avec un mouvement de supination ou de pronation du pied. Ces combinaisons, poussées à l'extrême, engendrent des lésions graves de la syndesmose avec des fractures du tibia et de la fibula.

Des situations particulières se rencontrent lors d'un mouvement contrarié de flexion où le tendon calcaneen peut se rompre, avec sensation de coup porté en arrière. Il n'existe pas, dans ce cas, de traumatisme direct proprement dit.

Enfin, l'association choc et mécanismes d'inversion ou d'éversion est fréquente, surtout au cours d'activités sportives. Elle combine les lésions dues à ces deux mécanismes, expliquant la rigueur à adopter dans l'examen clinique.

Prévalence

Le plus fréquemment, il est évoqué un mécanisme en inversion ou en varus. Les lésions ligamentaires engendrées peuvent être combinées et rendre le diagnostic lésionnel difficile initialement, imposant une consultation posturgences entre le 3^e et 5^e jour. Les lésions osseuses étant plus rares pour ce mécanisme, les critères cliniques prédictifs écartant ces lésions (critères d'Ottawa), trouvent leur intérêt dans la stratégie de prise en charge initiale. Pour les autres mécanismes, la recherche d'une lésion osseuse, au premier plan, guide la démarche clinique et radiologique.

■ Examen de la cheville et prise en charge

Recherche de signes de gravité (Fig. 4, 5)

Il faut tout d'abord reconnaître les situations graves où la prise en charge médicale aux urgences doit être immédiate. Dès l'arrivée, l'aspect de la cheville, observé par l'infirmière organisatrice de l'accueil, doit faire intervenir le médecin urgentiste sans délai pour les situations suivantes :

- douleur, avec une cotation supérieure à 6. L'évaluation de la douleur par échelle visuelle analogique ou échelle numérique permet de guider le choix d'une analgésie à entreprendre de suite ;
- perte de l'axe du pied par rapport à la jambe ;
- déficit vasculaire ou nerveux ;
- empâtement important ;
- plaie profonde ou étendue ;
- avant-pied déformé et œdématié (évaluation comparative).

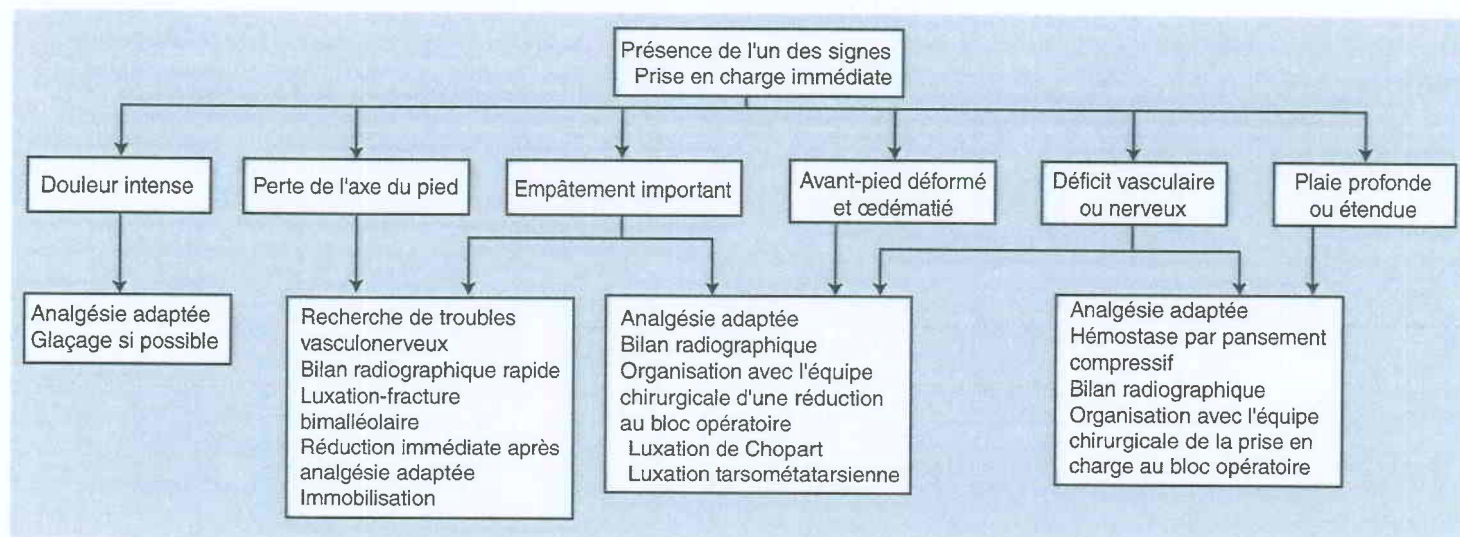


Figure 4. Arbre décisionnel. Recherche des signes de gravité.

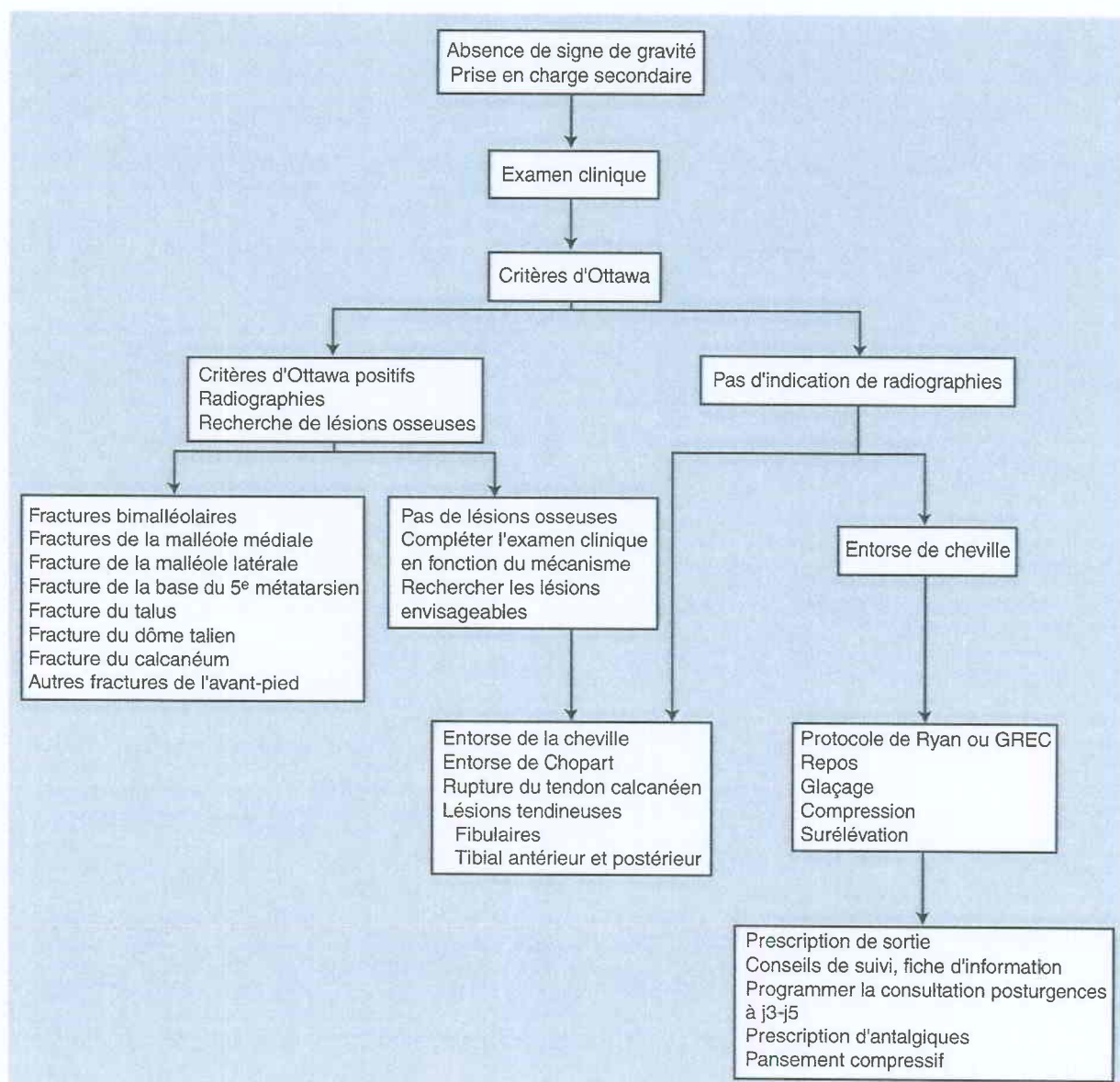
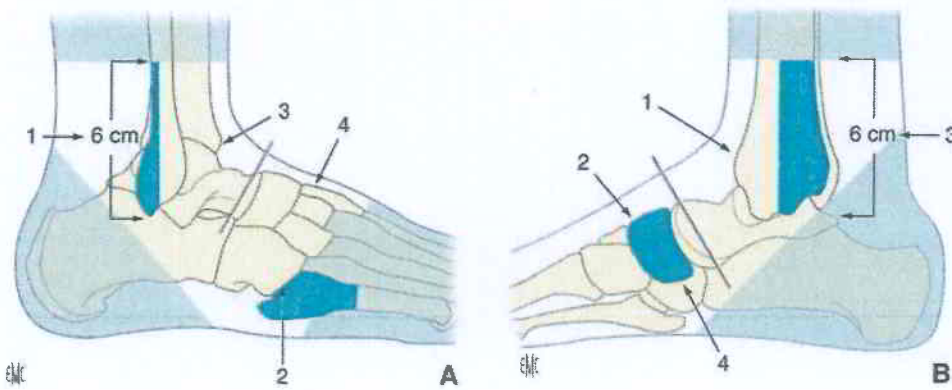


Figure 5. Arbre décisionnel. Absence de signes de gravité. GREC : glaçage, repos, élévation, compression.

- Plusieurs actions simultanées sont alors à entreprendre :
- installation et déshabillage du patient avec immobilisation temporaire par une attelle à dépression du membre atteint ;
 - analgésie adaptée, glaçage si possible ;

- pansement provisoire en cas de plaie ;
- interrogatoire faisant préciser l'anamnèse (en insistant sur la cinétique du traumatisme), l'existence d'autres sites douloureux tels que les genoux et le rachis, antécédents personnels,

**Figure 6.** Règles d'Ottawa.

A. Vue latérale. 1. Bord postérieur ou pointe de la malléole externe ; 2. base du 2^e métatarsien ; 3. zone malléolaire ; 4. cou-de-pied.

B. Vue médiale. 1. Zone malléolaire ; 2. cou-de-pied ; 3. bord postérieur ou pointe de la malléole ; 4. scaphoïde tarsien (naviculaire).

traitements actuels, état vaccinal, notion d'allergie et heure de la dernière prise alimentaire ;

- inspection, recherche de troubles vasculonerveux d'aval, mobilité, sensibilité, coloration et chaleur des orteils ;
- réduction immédiate d'une luxation ou fracture de la talocrurale, ouverte ou fermée par la manœuvre du « tire-botte » en cas de déformation évocatrice, a fortiori s'il existe des signes de souffrance vasculaire ou nerveuse. Cette réduction est réalisée après analgésie adaptée, puis une immobilisation est réalisée pour maintenir cette réduction.

Une fois les premiers gestes entrepris et le patient stabilisé, un bilan radiographique est réalisé. À l'issue, soit l'orientation du patient ne fait aucun doute (exploration d'une plaie au bloc opératoire ou réduction d'une lésion irréductible aux urgences) et le rôle de l'urgentiste est alors de planifier l'intervention avec l'équipe chirurgicale orthopédique et anesthésique, soit il n'existe pas de lésion chirurgicale patente et l'examen est complété après les mesures antalgiques.

En l'absence de signe de gravité

En dehors des situations à prise en charge immédiate, le déroulement de l'examen clinique dépend du mécanisme lésionnel évoqué à l'anamnèse et de la présentation du patient.

Si le patient ne peut marcher et présente une tuméfaction importante empêchant la palpation des structures osseuses, le mécanisme et la localisation de la tuméfaction orientent les incidences radiologiques à demander.

L'examen clinique recherche une lésion osseuse par la palpation. Elle commence par l'articulation tibiofibulaire supérieure et se poursuit de manière descendante sur les deux os de la jambe. La palpation des deux malléoles doit être faite en parcourant les crêtes dans leur partie médiane. La palpation est complétée par la recherche d'une hémarthrose de la talocrurale, en avant de la malléole latérale. Il faut pour cette recherche tenir compte du délai entre le traumatisme et l'examen. Un délai court peut mettre en évidence cette hémarthrose, si la capsule articulaire n'est pas rompue, et le retard des phénomènes inflammatoires permet une palpation plus fine.

En revanche, un délai long empêche la palpation de l'hémarthrose, le sang ayant diffusé dans les tissus sous-cutanés, avec apparition dans les 6-12 heures d'une ecchymose limitée au début au bord latéral de l'avant-pied, puis s'étendant éventuellement jusqu'aux orteils. Il faut cependant se méfier de la discordance entre l'impotence fonctionnelle, la douleur et la gravité de l'atteinte ligamentaire dans les premières heures du traumatisme, ce qui nécessite le plus souvent un examen entre le 3^e jour et le 5^e jour pour réévaluer le traumatisme.

Le calcanéus est inspecté dans sa portion postérieure. Le col du talus et l'os naviculaire sont palpés respectivement en avant et en dedans de la cheville. La base du cinquième métatarsien est examinée à la recherche d'un arrachement du court fibulaire.

L'inspection note et localise toute anomalie.

Si le mécanisme est en inversion, la fréquence de ce traumatisme fait automatiquement envisager une lésion ligamentaire latérale. Il faut rechercher si cette lésion est isolée et si une radiographie est nécessaire.

Il est admis que seuls 15 % des clichés de cheville révèlent une fracture significative^[9]. La recherche de critères prédictifs de fracture est donc naturellement devenue, outre-Atlantique, un enjeu économique important.

Mises au point dans le début des années 1990, les règles d'Ottawa^[10-16] définissent un ensemble de critères dont la présence indique une probabilité significative de fracture de cheville. De nombreuses études internationales ont confirmé la fiabilité de ces règles (sensibilité proche de 100 %). En l'absence de critères, les radiographies sont normales ou, rarement, révèlent une avulsion osseuse minimale (moins de 3 mm). Cette dernière éventualité n'a aucune incidence sur le traitement de l'entorse. Malgré tout, leur application reste trop souvent aléatoire. En 2001, 70 % des praticiens canadiens et anglais utilisaient régulièrement les règles d'Ottawa, ce pourcentage n'étant que de 30 % chez les praticiens français et nord-américains^[17]. Côté patient, une étude prospective a montré que la satisfaction de la prise en charge n'était pas liée à la réalisation ou non de la radiographie^[18].

Les règles d'Ottawa sont les suivantes (Fig. 6).

Des radiographies de cheville sont réalisées s'il existe un critère positif :

- incapacité d'effectuer quatre pas immédiatement après le traumatisme et au moment de l'examen aux urgences ;
- douleur à la palpation de la crête médiane et du bord postérieur de la malléole médiale ou latérale sur une hauteur de 6 cm depuis la pointe.

Des radiographies de l'avant-pied sont réalisées s'il existe un critère positif :

- incapacité d'effectuer quatre pas immédiatement après le traumatisme et au moment de l'examen aux urgences ;
- douleur à la palpation de la base du 5^e métatarsien ou de l'os naviculaire.

Radiographies

Le bilan radiologique de base comprend :

- une incidence de la cheville de face en rotation médiale (interne) de 20°. Ce cliché permet de dégager l'angle supéro-latéral du dôme du talus en évitant la superposition de la fibula. Le dôme doit être vu dans son ensemble. L'espace tibiofibulaire ne doit pas excéder 6 mm, 1 cm au-dessus de l'interligne articulaire (Fig. 7) ;
- un profil englobant la base du 5^e métatarsien et visualisant bien le calcanéus et le sustentaculum tali. La malléole latérale descend plus bas que la malléole médiale (Fig. 8).

En cas de traumatisme de l'arrière-pied s'ajoute au profil de cheville une incidence rétrocalcaneenne qui dégage le sustentaculum tali, le calcanéus postérieur et les faces postérieures du tibia et de la fibula (Fig. 9).

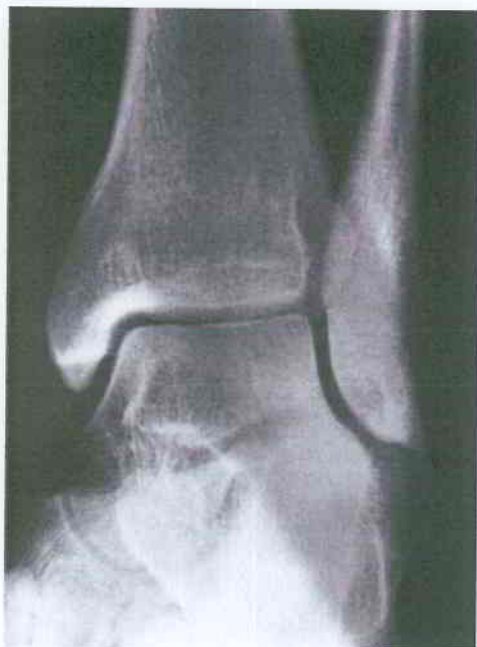

Figure 7. Radiographie de cheville de face en rotation médiale 20° dit « cliché de mortaise ».

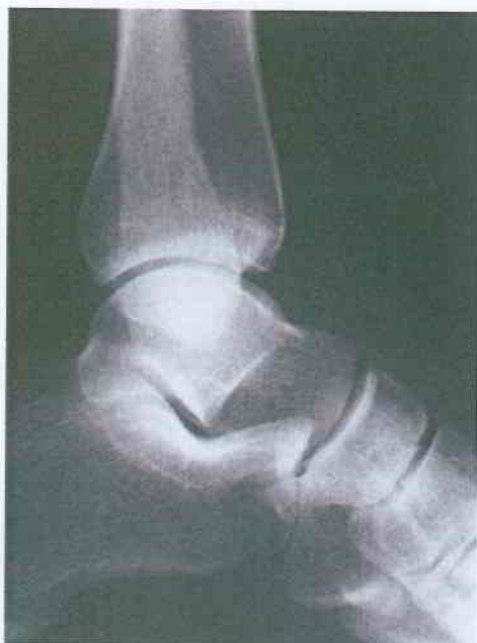

Figure 8. Radiographie de cheville de profil.

En cas de traumatisme du médiopied associé, un cliché en oblique interne du tarse complète le bilan.

Prise en charge médicale secondaire

En l'absence de fracture visible sur les radiographies ou si les critères d'Ottawa sont négatifs, l'évaluation clinique se poursuit. La précision de l'examen de la cheville dépend de l'impotence fonctionnelle, de la douleur et de l'empâtement initial. Celui-ci doit le plus souvent être répété dans les jours qui suivent le traumatisme, à distance des phénomènes algiques et œdémateux. Il comprend :

- le testing articulaire, par la mobilisation passive des articulations talocrurales, et transverse du tarse (Chopart) à la recherche de limitations des différents mouvements afin d'orienter le diagnostic. Il faut rechercher un tiroir antéro-postérieur et un varus-valgus non forcé de la talocrurale. Ce dernier mouvement doit être doux et s'arrêter dès la douleur

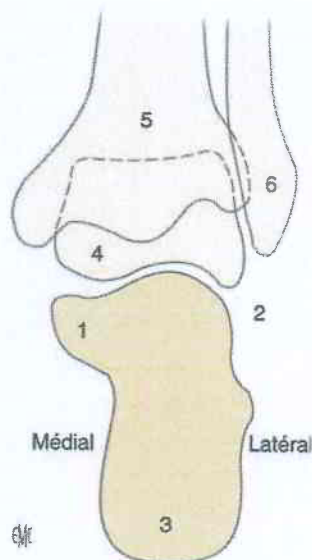


Figure 9. Incidence rétrocalcaneenne. 1. Sustentaculum tali ; 2. articulation talocalcanéenne postérieure ; 3. calcaneus postérieur ; 4. talus ; 5. tibia ; 6. fibula.



en appréciant l'angle obtenu. L'examen comparatif des chevilles lésée et saine, tenant compte des antécédents traumatiques et de la notion d'éventuelles laxités préexistantes, permet de déceler une laxité pathologique ;



- un testing musculotendineux du tibial antérieur, tibial postérieur et des fibulaires.

Pour un mécanisme direct postérieur, l'examen s'attache à écarter une lésion du tendon calcaneen. Il faut palper le tendon à la recherche d'une douleur exquise et d'une dépression dans laquelle le doigt de l'examinateur s'enfonce. Le patient est ensuite installé en décubitus ventral, les pieds dépassant du brancard ; en cas de rupture tendineuse, le pied homolatéral se verticalise davantage comparativement à l'autre (test de Matles). Le diagnostic est confirmé par la manœuvre de Thompson^[19] où l'examinateur comprime les gastrocnémiens (jumeaux) provoquant, s'il n'existe pas de lésion, un mouvement du pied en extension par transmission mécanique.

■ Diagnostics

Entorse de la cheville

Éléments diagnostiques

C'est le plus fréquent des traumatismes de la cheville. La démarche clinique doit toutefois rester rigoureuse.

Il n'existe pas de parallélisme entre l'importance du traumatisme et la gravité présumée de l'atteinte^[20]. L'absence de corrélation formelle entre la présentation clinique et l'importance de la lésion ligamentaire rend difficile l'évaluation initiale. Ce n'est qu'après quelques jours que la gravité est mieux appréciée. Dans une étude portant sur les modalités diagnostiques des traumatismes en inversion, il fut mis en évidence que la réévaluation à 5 jours avait une sensibilité de 96 % et une spécificité de 84 % pour la détection de rupture ligamentaire. Comparativement, les tests d'imagerie (échographie, varus forcé, arthrographie) n'apportaient que peu d'informations supplémentaires^[21].

L'interrogatoire précise la notion d'épisodes antérieurs, d'instabilité à la marche (terrain accidenté ou non). L'association de plusieurs signes de gravité peut être corrélée à la notion de gravité de l'atteinte ligamentaire : perception d'un craquement ou sensation d'une déchirure.

La douleur est variable, c'est son évolution qui est à rechercher. Au moment du traumatisme la douleur peut être fulgurante, syncopale. Après quelques minutes, une certaine indolence s'installe, autorisant une reprise possible de la

Tableau 2.

Diagnostic des entorses de la cheville.

Examen entre le 3 ^e et 5 ^e jour	Stade 1	Stade 2	Stade 3
Douleur	Minime	Variable	Persistante
Gêne fonctionnelle	Minime	Certaine	Importante
Œdème	Discret	Moyen	Diffus
Ecchymose	Absente	Limitée au bord externe	Dépassant le bord externe
Palpation du ligament latéral	Sensibilité isolée du LTFA	Douleur du LTFA et ± du FCF	Douleur possible au niveau des trois faisceaux

LTFA : ligament talofibulaire antérieur. FCF : faisceau calcanéofibulaire.

marche. Quelques heures après, les phénomènes algiques réapparaissent, avec impotence fonctionnelle totale possible.

Rodineau [22] souligne que si l'entorse bénigne vaut au patient une première nuit inconfortable, l'insomnie est la règle générale dans les entorses graves.

Une douleur à la palpation du plan médial peut être retrouvée. Elle fait suite à la contraction réflexe des muscles éverseurs qui étire le ligament médial.

La tuméfaction pré-malléolaire et sous-malléolaire qui se forme quelques minutes après le traumatisme est un signe classique de gravité. Cette tuméfaction appelée « œuf de pigeon » est fugace et non constante, elle disparaît par diffusion du sang dans les parties molles. Quelques heures plus tard, un aspect œdématié de la cheville se développe et des ecchymoses sous-malléolaires et pré-malléolaires apparaissent.

Dans une entorse de gravité moyenne, l'ecchymose ne s'étend que sur le bord latéral du pied alors que dans les formes graves elle diffuse jusqu'aux orteils.

Certaines recommandations et décisions thérapeutiques distinguent des stades de gravité. Une classification clinique est proposée [23], mais celle-ci reste très approximative et variable d'un individu à l'autre. La faible corrélation clinicopathologique initiale limite l'intérêt de ces classifications. Dans une étude comparant le diagnostic IRM (imagerie par résonance magnétique) avec l'évaluation clinique, la concordance était de 100 % pour les entorses graves (grade 3) mais de seulement 25 % pour les entorses de grade 2 [24]. En pratique, seules les entorses bénignes ou graves sont aisément identifiées (Tableau 2).

Aucun examen complémentaire n'est nécessaire pour porter le diagnostic d'entorse de cheville. L'utilisation des critères d'Ottawa permet de réduire le nombre de clichés prescrits, de réduire le délai de prise en charge du patient et la charge de travail du médecin [25]. Ces critères sont actuellement les plus sensibles pour identifier les fractures lors d'un traumatisme de la cheville [26].

L'échographie permet de confirmer le diagnostic d'entorse et d'en apprécier la gravité pourvu que la thérapeutique en dépende [27]. Cependant, et malgré le développement de matériel performant, l'échographie est difficile de réalisation, demande une connaissance précise de l'anatomie régionale et une connaissance parfaite de la sémiologie échographique normale et pathologique [28]. Actuellement l'impact sur d'éventuelles modifications thérapeutiques dans la prise en charge de l'entorse aiguë n'est pas connu [29]. Toutes les entorses de la cheville et du pied ne justifient pas la réalisation d'un examen échographique mais celui-ci peut éventuellement être un apport diagnostique supplémentaire dans les cas graves ou lors d'une symptomatologie atypique.

Les clichés dynamiques n'ont pas leur place en phase aiguë, ils complètent éventuellement le bilan clinique d'une instabilité chronique de la cheville [30].

Indications thérapeutiques

Traitement initial

L'absence de relation entre les données cliniques initiales et les lésions anatomiques rend nécessaire l'évaluation secondaire. Celle-ci est au mieux réalisée entre le 3^e et le 7^e jour suivant le traumatisme [5].

Dans un premier temps, un traitement symptomatique est entrepris. Il consiste en l'application du protocole RICE (« Rest, Ice, Compression, Elevation » proposé par Ryan [31]) durant 3 à 5 jours, ce qui correspond en français au protocole « GREC » : glaçage, repos, élévation, compression.

Le repos a pour objectif de diminuer les sollicitations sur le ligament lésé. Le soulagement de l'appui est obtenu par les cannes anglaises tant que la douleur est importante. La prévention du risque thromboembolique est réalisée en fonction des facteurs de risque associés, lorsque l'appui complet ne peut être obtenu.

Le glaçage est effectué le plus précocement possible, soit par vessie de glace, soit par immersion de la cheville dans de l'eau glacée, d'une durée de 20 à 30 minutes et répétée toutes les 4 heures tant que persiste une évolution des signes cliniques. Bien qu'il n'y ait pas de preuve formelle de son efficacité sur la limitation des phénomènes inflammatoires, son action antalgique est reconnue [32].

La compression ou bandage antioédémateux et l'élévation du membre inférieur visent à diminuer l'importance du gonflement péri-articulaire [30]. L'emploi de chaussettes de contention, du même type que celles habituellement employées dans l'insuffisance veineuse, s'avère intéressant.

Ces mesures permettent, en limitant l'œdème, de diminuer les phénomènes algiques et de réaliser un nouveau bilan clinique à distance.

À la sortie du patient, un traitement antalgique est prescrit en fonction de l'évaluation initiale de la douleur. Des antalgiques de classe 1 voire 2 sont habituellement suffisants. Les anti-inflammatoires non stéroïdiens n'ont pas un rapport bénéfice/risque à leur avantage.

Des consignes de sortie sont données au patient pour lui expliquer le déroulement de la prise en charge et les évolutions possibles.

Traitement secondaire

Le patient est revu avant la fin de la première semaine par un traumatologue confirmé [5]. Cette consultation permet de procéder à une réévaluation clinique, de préciser le niveau d'impotence résiduelle et ainsi d'adapter la prise en charge thérapeutique.

Les recommandations de l'ex-Agence nationale d'accréditation et d'évaluation en santé [33] sur la rééducation de l'entorse de la cheville préconisent le traitement fonctionnel. Une analyse de la littérature comparant traitement fonctionnel et immobilisation dans l'entorse de cheville a démontré la supériorité du traitement fonctionnel en termes de délai (plus court) pour la reprise du travail et du sport, la résolution des phénomènes œdémateux et l'impression de stabilité [34]. Le traitement fonctionnel procure de meilleurs résultats globaux, et équivalents en termes de laxités radiologiques [35]. Cette approche a été confirmée par une autre revue comparant la mobilisation précoce avec immobilisation plâtrée chez les patients atteints d'un traumatisme de membre stable des os et des tissus mous. La mobilisation précoce diminue la douleur et l'œdème et donne de meilleurs résultats fonctionnels à distance [36]. Ce traitement englobe une immobilisation relative par contention adhésive ou orthèse semi-rigide et une mobilisation précoce.

L'objectif principal est la récupération de la stabilité et non pas la correction de la laxité. Laxité et instabilité ne sont pas connexes. La rééducation doit être la plus précoce possible et la reprise de l'appui s'effectue en fonction de la douleur. La stabilité de la cheville est sous la dépendance de mécanorécepteurs renseignant le cerveau en permanence sur la position du pied dans l'espace par le biais des voies (ascendantes) sensibles

profondes et superficielles. Ces récepteurs sont de différentes natures : organes tendineux de Golgi au niveau des jonctions musculotendineuses, fuseaux neuromusculaires, corpuscules articulaires de Ruffini et de Paccini, récepteurs cutanés. Ces mécanorécepteurs sont sensibles aux vibrations, à la tension, à la pression et à l'étirement des structures anatomiques les contenant. La réponse motrice (descendante) est consciente (adaptation posturale lors du mouvement volontaire) et inconsciente (arcs réflexes contrôlant les mouvements inopinés). Certains mécanismes réflexes seraient programmés par l'apprentissage ou l'entraînement permettant une préactivation de la réponse adaptatrice motrice. Cette fonction définit la proprioception. Les phénomènes physiopathologiques générés par l'entorse (étirement, œdème, hématome) provoquent l'inhibition des récepteurs proprioceptifs avec comme conséquence une instabilité à la marche.

La rééducation proprioceptive a pour but de réactiver les arcs réflexes par des exercices d'équilibre et de renforcement musculaire postural.

Les orthèses sont utilisées à ce stade dans l'intention de stabiliser la talocrurale dans le plan sagittal, pour sécuriser la marche, et de stimuler la proprioception par compression des récepteurs cutanés [37]. Un effet analogue peut être obtenu par l'utilisation combinée de bandes adhésives élastiques (embase) et rigides (attelle active). La limite de leur utilisation réside dans l'observance, qui impose compréhension et collaboration des patients et fait prendre le risque éventuel d'une allergie cutanée. Dans certains cas, l'utilisation d'une immobilisation par résine semi-rigide peut être choisie.

Rodineau [38], recueillant l'opinion de médecins sur le traitement des entorses et l'avis d'un groupe d'experts, propose :

- pour les entorses de stade 1 : une abstention ou une contention par bandes non adhésives, si possible cohésives pendant 15 à 20 jours ;
- pour les entorses de stade 2, une orthèse de stabilisation portée sur chaussette, jour et nuit pendant 10 jours puis seulement le jour.

La rééducation est souhaitable pour le stade 1 et obligatoire pour le stade 2.

Pour le stade 3, les délais de cicatrisation étant plus longs, c'est le temps du port de l'orthèse qui est augmenté (jusqu'à 6 semaines) mais également le nombre de séances de rééducation nécessaires.

Entorse médiale

Elle résulte d'un traumatisme en inversion. Elle est rare comparativement aux lésions du plan latéral. La force du ligament médial et le type de mécanisme (éversion), expliquent cette moindre fréquence. Les lésions ligamentaires médiales s'intègrent plus volontiers dans des tableaux graves associant des fractures du tibia et de la fibula. La découverte sur la radiographie d'un diastasis important doit faire rechercher une fracture de la fibula (clichés radiographiques de la jambe) dans sa partie proximale, évoquant une fracture de Maisonneuve. Isolément, l'entorse médiale ne requiert qu'un traitement fonctionnel.

Fracture de la base du cinquième métatarsien et traumatismes des fibulaires

Les tendons des muscles fibulaires (court et long) cheminent en arrière de la malléole latérale, le long de la face latérale du calcaneus, dans une gaine synoviale commune, où ils sont maintenus par des arcades fibreuses (rétinaculum). Ils s'insèrent respectivement sur la styloïde du cinquième métatarsien et sur la tubérosité du premier métatarsien. Ces muscles sont éverseurs du pied.

Lors d'un traumatisme en inversion, le tendon du muscle court fibulaire, qui s'insère sur la base du cinquième métatarsien, peut réaliser un arrachement osseux styloïdien ou une fracture transversale avec désunion de la base du métatarsien (fracture de Jones).

Le traitement est le plus souvent fonctionnel en l'absence de déplacement pour les arrachements proximaux avec contrôle radiographique au 7^e jour. Dans les autres cas, le traitement est orthopédique (botte plâtrée), voire chirurgical pour un déplacement important [39].

Lors de ce même mouvement d'inversion forcé, les rétinaculum peuvent être arrachés et provoquer une luxation tendineuse. L'examen initial retrouve une tuméfaction douloureuse sur le trajet des tendons reproduite par l'éversion active, voire d'une corde mobile en avant de la malléole latérale. Une écaille osseuse de malléole latérale peut être mise en évidence sur les clichés radiographiques. Le traitement est habituellement chirurgical en cas de luxation avérée. Les simples fissurations tendineuses peuvent bénéficier d'un traitement orthopédique.

Fractures bimalléolaires

La suspicion diagnostique est souvent aisée : le patient présente une impotence fonctionnelle totale, la cheville est d'emblée œdématiée.

Les clichés radiographiques confirment le diagnostic et permettent d'orienter le traitement chirurgical.

Aux urgences, la présence d'une luxation associée doit faire procéder à des manœuvres de réduction afin de pallier d'éventuelles complications vasculonerveuses et ne pas aggraver des lésions cutanées (manœuvre du « tire-botte »). La présence d'une ouverture cutanée, et/ou de complications vasculonerveuses doivent être signalées au chirurgien à l'aide de la classification de Gustilo, afin qu'il puisse prioriser la prise en charge du patient. Si la fracture est ouverte, une antibioprophylaxie est commencée dès la prise en charge aux urgences.

Le membre est immobilisé dans une attelle et la douleur prise en charge à sa juste mesure.

Lors d'une fracture de la malléole médiale, il est impératif de rechercher une lésion de la membrane interosseuse associée à une fracture proximale de la fibula ou fracture de Maisonneuve. Le traitement dépend du déplacement de la mortaise tibiofibulaire [23].

Il existe deux classifications pour décrire les fractures bimalléolaires. L'une repose sur le mécanisme du traumatisme (Lauge-Hansen) : inversion, éversion, rotation externe. L'autre, plus intuitive, se contente de décrire la localisation anatomique du ou des traits de fracture (Danis-Weber).

Ainsi, la fracture type A de Weber (sous la mortaise) n'est pas chirurgicale ; la fracture de type B (au niveau de la mortaise) n'est chirurgicale qu'en cas de lésion associée du plan médial la rendant instable ; la fracture de type C est toujours chirurgicale du fait des lésions de la syndesmoïse.

Fracture isolée de la malléole latérale

Le mécanisme est semblable à celui d'une entorse de cheville, mais l'examen clinique retrouve une douleur sur la malléole latérale qui doit alors faire pratiquer des clichés radiographiques.

Lors d'une forte suspicion clinique, et si les clichés standards ne mettent pas en évidence de lésions osseuses, des clichés complémentaires (incidences de trois quarts) peuvent être réalisés.

Le traitement dépend de la localisation, de la stabilité de la lésion osseuse et de l'association éventuelle de lésions ligamentaires (principalement le ligament tibiofibulaire). La présence d'une fracture de la malléole latérale sus-ligamentaire instable ou d'un diastasis médial visible sur le cliché de face doit faire discuter un geste chirurgical. Sous couvert d'une immobilisation provisoire, un avis spécialisé est demandé.

Dans les situations où les lésions osseuses sont interligamentaires, sous-ligamentaires et non déplacées, un traitement par



“ Points importants

Classification de Gustilo

- Type I

Ouverture cutanée inférieure à 1 cm. Généralement, l'ouverture se fait de l'intérieur vers l'extérieur. Il existe une petite lésion des parties molles. La fracture est souvent simple, transverse ou oblique courte avec petite comminution.
- Type II

Ouverture supérieure à 1 cm sans délabrement important, ni perte de substance, ni avulsion. Il existe une légère comminution et une contamination modérée.
- Type III

Délabrement cutanéomusculaire, lésion vasculo-nerveuse, contamination bactérienne majeure.

 - Type III A

La couverture du foyer de fracture par les parties molles est convenable malgré la dilacération extensive. Il existe une comminution importante de la fracture sans tenir compte de la taille de la plaie.
 - Type III B

La fracture ouverte est associée à une lésion extensive ou à une perte de substance des parties molles avec stripping du périoste et exposition de l'os avec contamination massive et comminution très importante due au traumatisme à haute énergie. Après parage et lavage, l'os reste exposé et il est nécessaire de recourir à un lambeau de voisinage ou à un lambeau libre pour le recouvrir.
 - Type III C

La fracture ouverte est associée à une lésion artérielle qui nécessite une réparation, en plus du degré important des dégâts des parties molles.

immobilisation est proposé. Cette immobilisation doit être bien moulée et une surveillance radiologique en consultation posturgences doit être programmée. La durée de l'immobilisation est de 6 semaines, dont 3 semaines sans appui. Les conseils de surveillance de l'immobilisation doivent être expliqués au patient et un traitement prophylactique de la thrombose veineuse entrepris.

Particularité chez l'enfant [40]

Au cours d'un traumatisme en varus, il se produit le plus souvent une fracture-décollement épiphysaire. Les cartilages de croissance représentent des points de faiblesse mécanique par rapport aux structures avoisinantes. La classification qui est la plus couramment utilisée est celle de Salter et Harris [41].

Il s'agit généralement d'une fracture Salter de type 1, non déplacée, dont le diagnostic est clinique et le traitement consiste en une immobilisation stricte par botte plâtrée pendant 3 semaines. Si les critères d'Ottawa sont positifs, le bilan radiographique réalisé recherche des déplacements qui font discuter une réduction sous anesthésie.

Rupture du tendon calcanéen

Cette lésion survient lors d'un mouvement brutal avec contraction des muscles gastrocnémiens. Le tableau associe une sensation de coup porté sans traumatisme vrai, l'impossibilité de monter sur la pointe du pied et lorsque le patient est en décubitus ventral, pied en dehors du brancard, la perte de l'équinisme et un signe de Thompson positif. La palpation d'une dépression au niveau du tendon est caractéristique.

Le traitement de la rupture est controversé [42], mais les techniques de suture par harponnage du tendon simplifiant la technique chirurgicale (traitement percutané), les complications et l'immobilisation doivent faire proposer ce traitement.

Le traitement orthopédique se complique plus fréquemment de récédive (10 à 35 %) que le traitement chirurgical (1 à 6 %) [43]. Actuellement, le traitement chirurgical est envisagé pour le sujet jeune et sportif et le traitement orthopédique pour le sujet âgé et plus sédentaire [44].

Fracture du dôme talien

Pour Kouvalchouk [45], les fractures ostéochondrales font suite à un traumatisme violent à type d'entorse. L'examen clinique ne peut se différencier de celui d'une entorse de la cheville, la mobilité talocrurale est le plus souvent conservée. Le seul signe est la douleur exquise à la palpation du dôme talien, le pied étant en varus équien. Ce signe peut être parfois difficile à rechercher devant un traumatisme récent avec une cheville algique et/ou œdématisée dans son ensemble. Dans une série rétrospective, 25 % des lésions sont évoquées d'emblée, 68 % sont découvertes devant une symptomatologie chronique douloureuse et 7 % sont asymptomatiques et de découverte fortuite [46].

La radiographie permet d'évoquer le diagnostic et constitue souvent l'élément clé de celui-ci [47].

Le cliché de face en rotation médiale, qui dégage l'ensemble du talus, est le plus approprié pour dépister ces lésions. Anderson [48] souligne que la relecture attentive des clichés permet de dépister 36 % des lésions passées inaperçues. L'examen tomodensitométrique ou par résonance magnétique [49], permet de préciser les lésions et leur éventuel déplacement. Devant une fracture ostéochondrale non déplacée, le traitement orthopédique est indiqué. En cas de fracture déplacée ou de fragment volumineux, un traitement chirurgical, éventuellement par arthroscopie, peut être proposé [50].

Fracture du calcanéum

Le diagnostic doit être évoqué dès que le patient décrit une chute sur le talon. Le diagnostic radiologique est difficile. Le profil et l'incidence rétrotibiale sont les deux incidences de référence.

Le traitement dépend de l'existence d'un déplacement ou de la présence d'un trait articulaire sous-talien. La réalisation d'un examen tomodensitométrique est souvent utile pour guider le choix thérapeutique. La mesure de l'angle de Boehler [51], sur le cliché de profil, permet également d'évoquer une fracture en compression.

Il s'agit de l'angle qui existe entre une ligne passant par le sommet de la tubérosité postérieure et la facette postérieure de l'apex, et une ligne passant par la facette postérieure et antérieure de l'apex.

Si cet angle est compris entre 20° et 30°, il existe une forte suspicion de fracture [52].

Le traitement des fractures extra-articulaires nécessite la mise en décharge ; en revanche, les fractures intra-articulaires et déplacées nécessitent l'avis du chirurgien orthopédiste.

Les fractures de la tubérosité postérieure non déplacées sont traitées par orthopédie, et les fractures déplacées doivent être réduites [53]. Les fractures thalamiques déplacées sont opérées soit en urgence, soit après plusieurs jours du fait des risques cutanés.

■ Conclusion

L'extrême fréquence et le schéma bien codifié de prise en charge initiale des entorses latérales de la cheville peuvent faire penser que les traumatismes de la cheville représentent une situation de prise en charge aisée aux urgences.

L'évolution des lésions, les associations lésionnelles possibles, la difficulté d'examen initial et la diversité des indications thérapeutiques pour une même lésion incitent à la plus grande rigueur lors de la prise en charge aux urgences et à proposer, de manière large, une réévaluation dans les jours qui suivent par un médecin compétent en traumatologie, sous couvert d'un traitement d'attente adapté.

Références

- [1] Bonnomet F, Clavert P, Kempf JF. Entorses de la cheville. *EMC* (Elsevier Masson, Paris), Appareil locomoteur, 14-089-A-10, 1999 : 8p.
- [2] Test de recueil des passages aux urgences. Publication site Internet le PMSI.org.
- [3] Douglas J, Grimm MS, Fallat L. Injuries of the foot and ankle in occupational medicine: a 1-year study. *J Foot Ankle Surg* 1999;**38**: 102-8.
- [4] Holmer P, Sondergaard L, Konradsen L, Nielsen PT, Jorgensen LN. Epidemiology of sprains in the lateral ankle and foot. *Foot Ankle Int* 1994;**15**:72-4.
- [5] Bertini N, Bleichner G, Cannamela A, Curvale G, Faure C, Jean P, et al. L'entorse de cheville au service d'accueil et d'urgence. 5^e conférence de consensus en médecine d'urgence. *Réan Urg* 1995;**4**(4ter):491-501.
- [6] Kapandji IA. In: *Physiologie articulaire. Fascicule 2 : membre inférieur*. Paris: Maloine; 2004. p. 158-75.
- [7] Frey A. Prise en charge d'un traumatisme de la cheville en urgence chez l'adulte. In: *Urgences 2003*. Paris: Enseignements supérieurs et Conférences Scientifiques LC; 2003. p. 301-16.
- [8] Kouvalchouk JF. Entorse de la cheville diagnostic, conduite à tenir en situation d'urgence. *Rev Prat* 2000;**50**:1715-21.
- [9] Sujitkumar P, Hadfield JM, Yates DW. Sprain or fracture? An analysis of 2000 ankle injury. *Arch Emerg Med* 1986;**3**:101-6.
- [10] Stiell IG, Greenberg GN, Mcknight RD, McDowel I, Nair RC, Wells GA, et al. Implementation of the Ottawa ankle rules. *JAMA* 1994; **270**:827-32.
- [11] Stiell IG, Greenberg GN, Mcknight RD, Nair RC, McDowel I, Reardon M, et al. Decision rules for the use of radiography in acute ankle injury: Refinement and prospective validation. *JAMA* 1993;**269**: 1127-32.
- [12] Pigman EC, Klug RK, Sanford S, Jolly BT. Evaluation of the Ottawa clinical decision rules of radiography in acute ankle and midfoot injuries in the emergency department. *Ann Emerg Med* 1994;**24**:41-5.
- [13] Audeley GR, Ravaud P, Giraudeau B, Kerboull L, Nizard R, Massin P, et al. Implementation of the Ottawa ankle rules in France: a multicenter randomized controlled trial. *JAMA* 1997;**277**:1935-9.
- [14] Plint AC, Bulloch B, Osmond MH, Stiell I, Dunlap H, Reed M, et al. Validation of the Ottawa Ankle Rules in children with ankle injuries. *Acad Emerg Med* 1999;**6**:1005-9.
- [15] Libetta C, Burke D, Brennan P, Yassa J. Validation of the Ottawa Ankle Rules in children. *J Accid Emerg Med* 1999;**16**:342-4.
- [16] Leddy JJ, Smolinski RT, Lawrence J, Snyder JL, Priore RL. Prospective evaluation of the Ottawa Rules in a university sports medicine center. With a modification to increase specificity for identifying malleolar fractures. *Am J Sports Med* 1998;**26**:158-65.
- [17] Graham ID, Stiell IG, Laupacis A, McAuley L, Howell M, Clancy M, et al. Awareness and use of the Ottawa Ankle and Knee Rules in 5 countries: can publication alone be enough to change practice? *Ann Emerg Med* 2001;**37**:259-66.
- [18] Wilson DE, Nosworthy TW, Rowe BH. Evaluation of patient satisfaction and outcomes after assessment for acute ankle injuries. *Am J Emerg Med* 2002;**20**:18-22.
- [19] Thompson TC, Doherty JH. Spontaneous rupture of the tendon of Achilles. A new clinical test. *J Trauma* 1962;**2**:126.
- [20] Rodineau J. Les entorses de la cheville. In: Bouysset M, editor. *Pathologie ostéo-articulaire du pied et de la cheville. Approche médico-chirurgicale*. Paris: Springer; 2000. p. 369-77.
- [21] Van Dijk CN, Mol, BW, Lim LS, Marti RK, Bossuyt PM. Diagnosis of ligament rupture of ankle joint. Physical examination, arthrography, stress radiography and sonography compared in 160 patients after inversion trauma. *Acta Orthop Scand* 1996;**67**:566-70.
- [22] Rodineau J. Signes de gravité des entorses externes de la cheville. *J Traumatol Sport* 1993;**10**:199-202.
- [23] Wedmore IS, Charrette J. Emergency department evaluation and treatment of ankle and foot injuries. *Emerg Med Clin North Am* 2000; **18**:85-113.
- [24] Frey C, Bell J, Teresi L, Kerr R, Feder K. A comparison of MRI and clinical examination of acute lateral ankle sprains. *Foot Ankle Int* 1996; **17**:533-7.
- [25] Stiell I, Wells G, Laupacis A, Brison R, Verbeek R, Vandemheen K, et al. Multicentre trial to introduce the Ottawa Ankle Rules for use radiography in acute ankle injuries. Multicentre Ankle Rule Study Group. *BMJ* 1995;**311**:594-7.
- [26] Pijnenburg AC, Glas AS, de Roos MA, Bogaard K, Lijmer JG, Bossuyt PM, et al. Radiography in acute ankle injuries: the Ottawa Ankle Rules versus local diagnostic decision rules. *Ann Emerg Med* 2002;**39**:599-604.
- [27] Boutry N. Imagerie de l'entorse récente de la cheville. In: Chevrot A, Morvan G, Diebold P, Eurlly F, Benamou P, Jarde O, et al., editors. *Imagerie du pied et de la cheville*. Montpellier: Sauramps Médical; 2002. p. 55-61.
- [28] Brasseur JL. Échographie de la cheville et du pied. Ce qui se fait aujourd'hui. In: Chevrot A, Morvan G, Diebold P, Eurlly F, Benamou P, Jarde O, et al., editors. *Imagerie du pied et de la cheville*. Montpellier: Sauramps Médical; 2002. p. 31-43.
- [29] Peetrons PH, Créteur V. Échographie du ligament tibio-fibulaire antérieure et inférieure. In: Chevrot A, Morvan G, Diebold P, Eurlly F, Benamou P, Jarde O, et al., editors. *Imagerie du pied et de la cheville*. Montpellier: Sauramps Médical; 2002. p. 63-9.
- [30] Frey A, Simon N, Coudert X. Traitement médical de l'entorse de la cheville au sein d'un département accueil-urgence. *J Traumatol Sport* 1994;**11**:104-12.
- [31] Ryan JB, Hopkinson WJ, Wheeler JH, Arciero RA, Swain JH. Office management of the acute ankle sprain. *Clin Sport Med* 1989; **8**:477-95.
- [32] Ernst E, Fialka V. Ice freezes pain? A review of clinical effectiveness of analgesic cold therapy. *J Pain Symptom Manage* 1994;**9**:56-9.
- [33] Agence Nationale d'Accréditation et d'Évaluation en Santé. Recommandations pour les pratiques de soins. Rééducation de l'entorse externe de cheville. Janvier 2000.
- [34] Kerkhoffs GM, Rowe BH, Assendelft WJ, Kelly KD, Struijs PA, van Dijk CN. Immobilisation for acute ankle sprain. A systematic review. *Arch Orthop Trauma Surg* 2001;**121**:462-71.
- [35] Fritschy D, Junet CH, Bonvin JC. Traitement fonctionnel de l'entorse grave de la cheville. *J Traumatol Sport* 1987;**4**:131-6.
- [36] Resting injured limb delay recovery: a systematic review. *J Fam Pract* 2004;**53**:706-12.
- [37] Besse JL. Diagnostic et traitement des entorses graves latérales de la cheville : vers un consensus? In: Bouysset M, editor. *Pathologie ostéo-articulaire du pied et de la cheville. Approche médico-chirurgicale*. Paris: Springer; 2000. p. 403-9.
- [38] Rodineau J, Bernasconi C. Recommandations sur la prise en charge et le traitement des entorses récentes de la cheville. *J Traumatol Sport* 2003;**20**:47-54.
- [39] Quill GE. Fractures of the proximal fifth metatarsal. *Orthop Clin North Am* 1995;**26**:353-61.
- [40] Mayrargue E, Fron D, Herbaux B. Fractures de la cheville de l'enfant. In: Clavert JM, Karger C, Lascombes P, Ligier JN, Methaizeau JP, editors. *Fractures de l'enfant*. Montpellier: Sauramps Médical; 2002. p. 261-80.
- [41] Salter RB, Harris WR. Injuries involving the epiphyseal plate. *J Bone Joint Surg Am* 1963;**45**:587-622.
- [42] Cetti R, Christensen SE, Ejsted R, Jensen NM, Jorgensen U. Operative vs. Non operative treatment of Achilles tendon rupture: a prospective randomized study and review of the literature. *Am J Sports Med* 1993; **21**:791-9.
- [43] Maffulli N. Rupture of the Achilles tendon. *J Bone Joint Surg Am* 1999; **81**:1019-36.
- [44] Soma CA, Mandelbaum BR. Repair of acute achilles tendon ruptures. *Orthop Clin North Am* 1995;**26**:239-47.
- [45] Kouvalchouk JF, Watin-Augouard L. Les lésions ostéochondrales du dôme astragalien. Traitement par curetage et comblement. *J Traumatol Sport* 1993;**10**:212-6.

- [46] Doré JL, Rosset PH. Lésions ostéochondrales du dôme astragalien. Étude multicentrique de 169 cas. *Ann Orthop Ouest* 1995;**27**:146-91.
- [47] Morvan G, Busson J, Wybier M, Mathieu PH. Pathologie du pied et de la cheville. In: Morvan G, Laredo JD, Wydier M, editors. *Imagerie ostéo-articulaire*. Paris: Flammarion Médecine-Sciences; 1988. p. 1183-277.
- [48] Anderson BF, Crichton KJ. Osteochondral fractures of the dome of the talus D. *J Bone Joint Surg Am* 1989;**62**:1143-52.
- [49] Farmer JM, Martin DF, Boles CA, Curl WW. Chondral and osteochondral injuries. Diagnosis and management. *Clin Sports Med* 2001;**20**:299-320.
- [50] Baumhauer JF, Alvarez RG. Controversies in treating talus fractures. *Orthop Clin North Am* 1995;**26**:335-51.
- [51] Bohler L. Diagnosis, pathology and treatment of fractures of the os calcis. *J Bone Joint Surg* 1931;**13**:175.
- [52] Chen MY, Bohrer SP, Kelley TF. Bohler's angle a reappraisal. *Ann Emerg Med* 1991;**20**:122-4.
- [53] Barsotti J, Dujardin C, Cancel J. Fracture du calcaneum. In: *Guide pratique de traumatologie*. Paris: Masson; 2001. p. 26-31.

Pour en savoir plus

- Kamina P. *Précis d'anatomie clinique*. Paris: Maloine; 2004.
- Hinglais E, Prével M. *Traumatologie : stratégies diagnostiques et orientations*. Paris: L&C; 2004.
- Raby N, Berman L, De Lacey G, Feydy A. *Lecture radiologique aux urgences : l'indispensable*. Paris: Elsevier; 2005.
- Rockwood CA, Robert W, Green DP. *Rockwood and Green's fractures in adults*. Philadelphia: Lippincott-Williams and Wilkins; 2001.

B. Coudert, praticien hospitalier.

Service des urgences, centre hospitalier intercommunal de Meulan-les-Mureaux, 1, rue du Fort, 78250 Meulan, France.

M. Raphaël, praticien hospitalier (maurice.raaphael@libertysurf.fr).

Service des urgences, centre hospitalier intercommunal Le Raincy-Montfermeil, 10, rue du Général-Leclerc, 93370 Montfermeil, France.

Toute référence à cet article doit porter la mention : Coudert B., Raphaël M. Traumatisme récent de la cheville. EMC (Elsevier Masson SAS, Paris), Médecine d'urgence, 25-200-G-30, 2007.

Disponibles sur www.emc-consulte.com

