

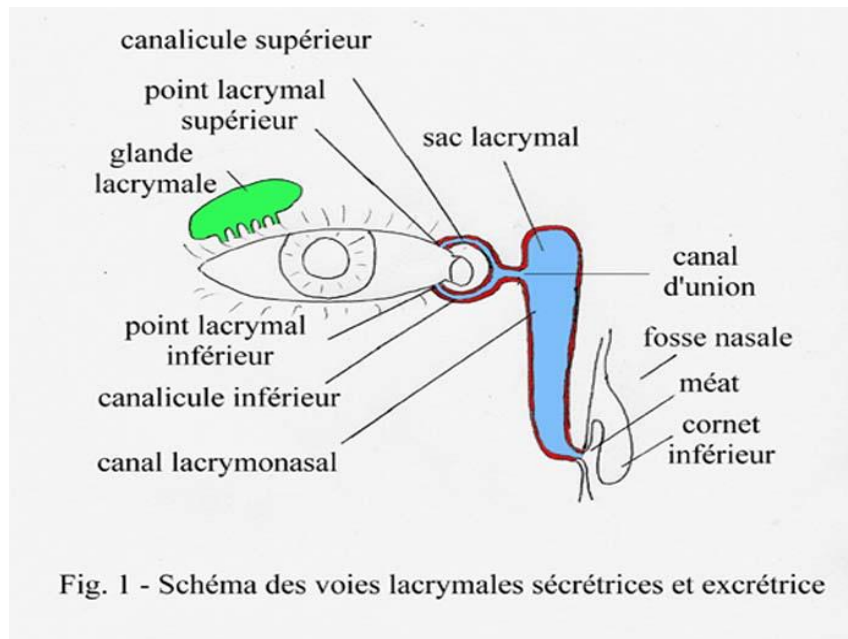
Cas pédiatrique:
la dacryocystite aiguë

Introduction

- Cas de médecine néonatale : UF 6711
- 2 cas identiques
- Piège diagnostique !!!
- Motif de consultation fréquent en pédiatrie et en médecine générale

Dacryocystite aiguë: définition

Inflammation aiguë du sac lacrymal situé entre l'angle interne de l'œil et le nez, causée par une obstruction ou une imperforation du canal lacrymo-nasal



➔ ETHIOPATHOGENIE

Fig. 1 - Schéma des voies lacrymales sécrétrices et excrétrices

Dacryocystite aiguë: clinique

- Se retrouve à 2 âges de la vie:
 - Nouveau-né, voire nourrisson
 - Sujet âgé
- Symptômes:
 - Larmolement
 - Douleur aiguë
 - Rougeur de l'angle interne
 - Tuméfaction chaude de l'angle interne
 - Œdème pouvant intéresser la paupière inférieure et la joue

ATTENTION: risque de détresse respiratoire par obstruction nasale +/- dyspnée

Présentation du patient

PERALI-LOESCHER Enzo

- Né le 20/05/2009 à Sarreguemines
- A terme
- Liquide amniotique clair
- Poids de naissance: 4,470 kg
- Taille: 54 cm
- Périmètre crânien: 37 cm
- Apgar 1min: 9 / 3min: 9 / 5min: 10

Présentation du patient

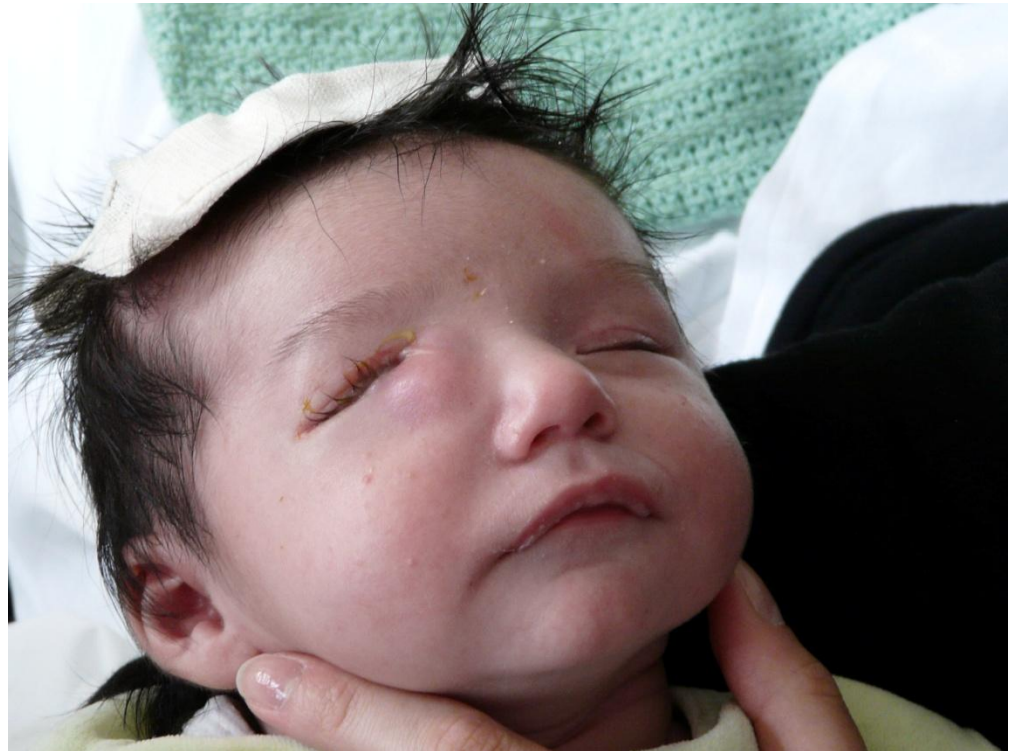➔ Né avec une tuméfaction bilatérale des sacs lacrymaux.

Régression spontanée du côté gauche.

Surinfection à droite.

Histoire de la maladie

- 19/06/09: Urgences pédiatriques pour œil droit présentant une voussure cutanée inflammatoire



Histoire de la maladie

CLINIQUE

- Apyrétique
- Œil gauche: sp
- Œil droit:
 - collection suppurée de l'angle interne de l'œil,
 - douleurs vives,
 - voussure cutanée inflammatoire soulevant la partie interne de la paupière inférieure,
 - œdème important,
 - intégrité de l'œil.

Histoire de la maladie

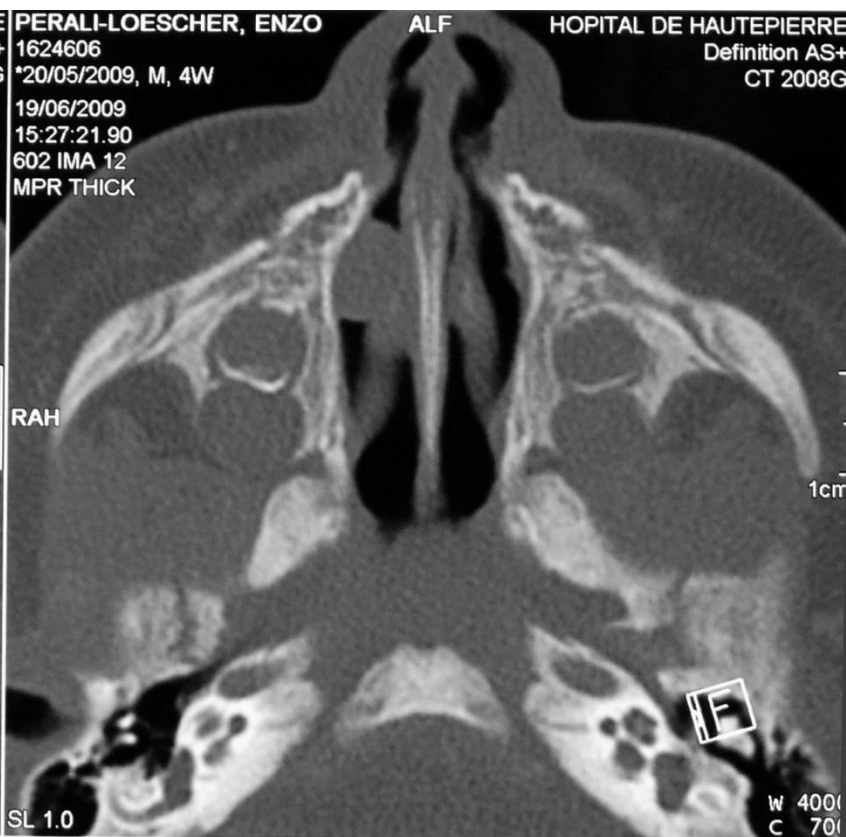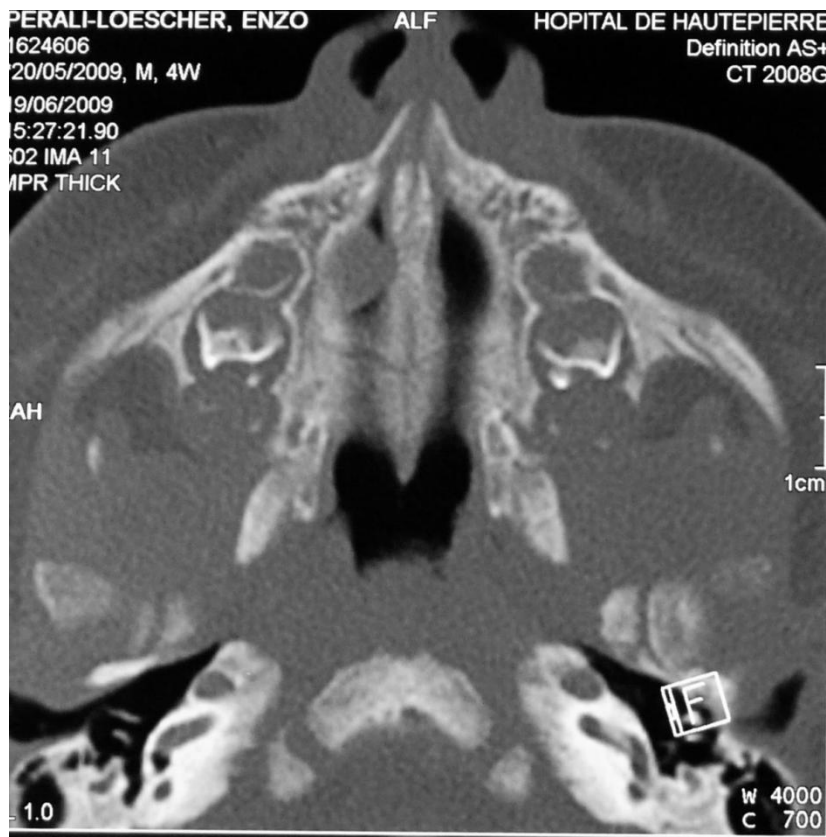
BIOLOGIE

- CRP < 4
- PCT = 0,11

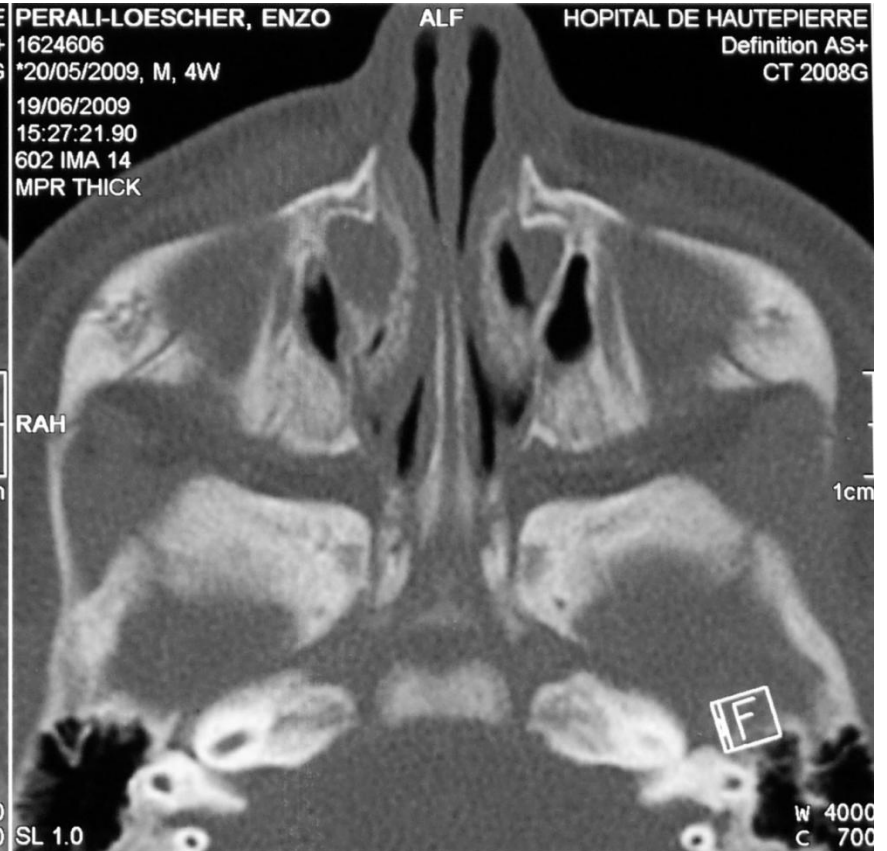
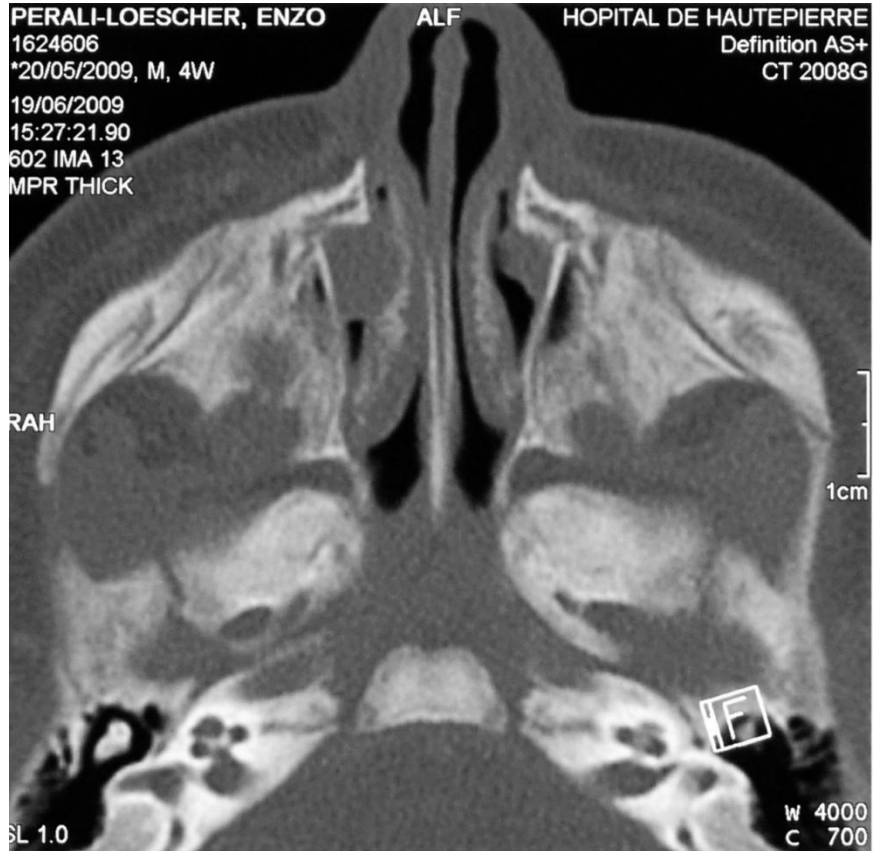SCANNER

- Pas d'extension orbitaire
- Pas d'anomalie cérébrale

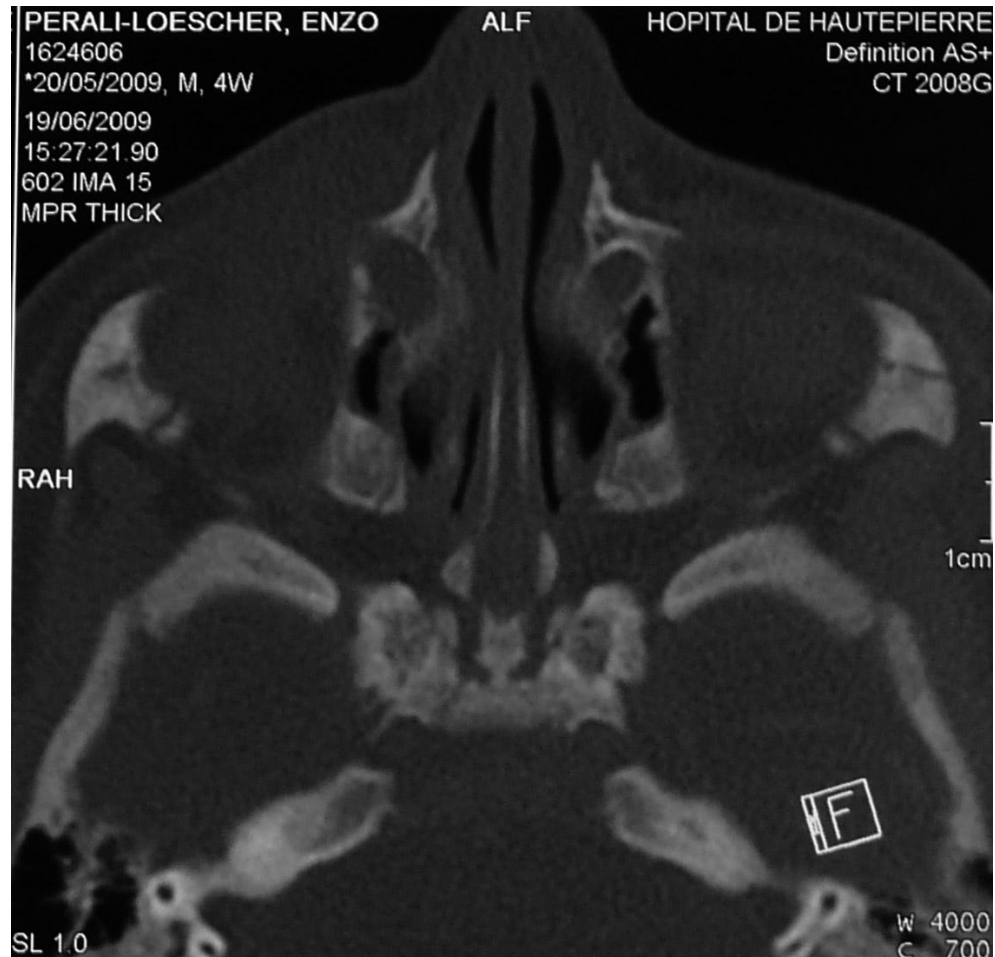
Histoire de la maladie



Histoire de la maladie



Histoire de la maladie



Histoire de la maladie

- Avis spécialisé au service d'ophtalmologie du NHC:
 - Signes d'inflammation locaux marqués
 - Apyrétique
 - Initiation d'un traitement:
 - Lavages répétés au sérum physiologique
 - Rifamycine: 3x / j
 - Augmentin PO depuis le 17/06/09: 1 dose / kg, 3x /j
 - Paracétamol en cas de fièvre

Admission

- 22/06/09: adressé au service médecine néonatale pour suite de prise en charge et relais de l' AB
- Examen clinique d'admission
 - Bon état général
 - Œil droit avec une tuméfaction de l'angle interne, un érythème et des suppurations jaunâtres
 - Pas de cyanose
 - Pas de détresse respiratoire

Décision thérapeutique et examens complémentaires

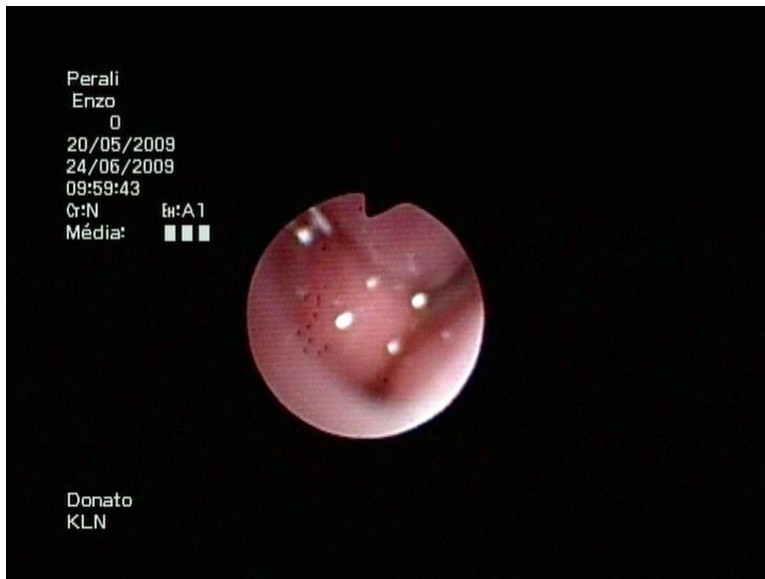
- Tentative de mise en place du relais IV de l'Augmentin
- VVP difficile à poser
- Donc relais de l'antibiothérapie par Bristopen PO

BILAN BIOLOGIQUE

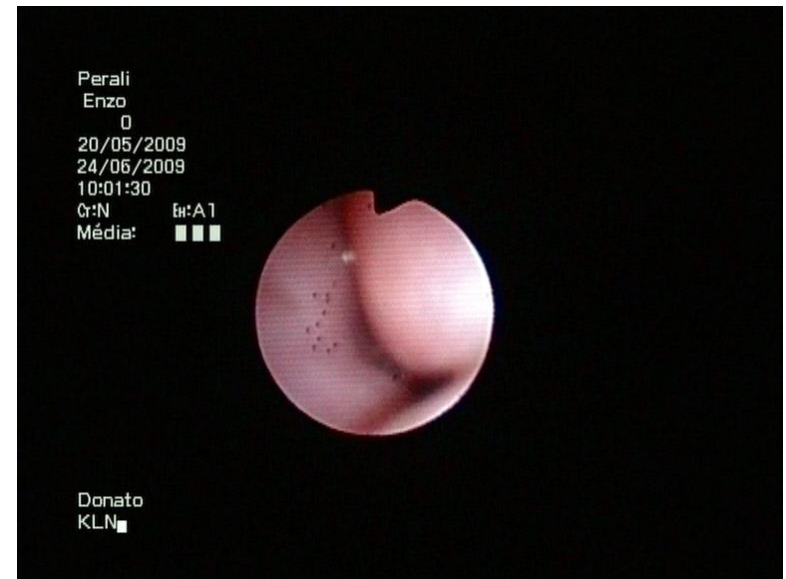- CRP < 4
- Hémocultures
- Frottis ophtalmologique (bactériologie, mycologie, parasitologie)
- Recherche mycoplasme et Chlamydia Trachomatis +++

Examens complémentaires

- Nasofibroscopie le 24/06/09



D



G

→ Kyste sous le cornet inférieur dans la lumière du conduit nasal droit.
Bombement dans le conduit nasal gauche avec rétrécissement.
Risque de détresse respiratoire. A surveiller.

Traitement

- Avis ORL: décision d'intervention au niveau du kyste
- Bilan pré opératoire le 28/06/09
- Opération prévue le 29/06/09
 - ↳ Mise à plat et drainage du kyste
 - ➔ Amélioration de l'état clinique grâce à l'intervention