

Syndrome du canal carpien et mobilisation des nerfs

PATRICK LE ROUX

L'auteur présente une manière originale de traiter le syndrome du canal carpien (stade 1). La littérature argumente et montre tout l'intérêt d'une telle approche.

MOTS CLÉS

Canal carpien
Mobilisation neurale
Thérapie manuelle

Le syndrome du canal carpien correspond dans sa définition à une inadéquation entre le contenant constitué par un défilé inextensible, et le contenu correspondant aux gaines synoviales et tendons d'une part, vaisseaux et nerfs d'autre part.

L'étiopathogénie est fréquemment indéterminée et le syndrome canalaire est dit idiopathique.

Les symptômes décrits par le patient correspondent à une irritation ou compression du nerf médian dans le canal ostéofibreux. Ce canal possède le plus petit diamètre en regard du processus unciforme de l'hamatum. Toute compression ou traction maintenue ou répétée modifie la microcirculation dans les enveloppes conjonctives nerveuses (épinèvre, périnèvre, endonèvre) puis provoque une stase veineuse ou œdème intra fasciculaire et enfin altère les transports axonaux. Dans cette proposition de conduite thérapeutique à tenir, nous nous intéressons aux formes mineures et débutantes correspondantes au stade I de la classification de Lundborg [1].

Les symptômes intermittents décrits par le patient sont à type de fourmillements, picotements, engourdissements, décharges électriques. L'apparition de ceux-ci est essentiellement nocturne et réveille régulièrement le sujet.

L'altération des temps de conduction, lors des stimulo-détections sensibles et comparatives entre les deux mains, est très modérée. À ce stade, il n'existe pas d'anomalies sensibles ou motrices objectivables cliniquement et le traitement habituellement proposé est médicamenteux. Le port d'une attelle nocturne maintenant poignet et doigts en rectitude est conseillé pour diminuer au maximum les pressions intra-canales.

Praticien libéral et enseignant en Ostéopathie et Thérapie Manuelle -
Masseur-Kinésithérapeute, enseignant I.F.M.K Nantes,
41, rue douineau, 44230 Saint-Sébastien-sur-Loire.
E-mail: patrick.le-roux@club-internet.fr

Article reçu le 15/05/07.
Accepté le 18/06/07.

C'est en complément de cette attitude médicale que nous proposons une approche manuelle mobilisatrice. Nous abordons ce syndrome en plusieurs temps :

- un temps de diminution des pressions intra-canales par creusement de l'arche carpienne, puis étirement progressif mais répété du ligament annulaire ;
- un temps de récupération de glissement proximal et distal du nerf médian.

Justifications anatomiques et mobilisation de l'arche carpienne

Le ligament annulaire antérieur du carpe de forme quadrilatère est constitué principalement de fibres transversales. Ses insertions médianes se font sur le pisiforme et le processus unciforme de l'hamatum, ses insertions latérales sur la crête du trapèze et le versant antérieur du tubercule du naviculaire. Le ligament, haut de 2 à 3 cm, a sa limite supérieure en regard du pli distal du poignet. Superficiellement le ligament annulaire entre en rapport avec les muscles des éminences thénar et hypothénar. Citons le court abducteur, l'opposant, le faisceau superficiel du court fléchisseur du pouce, ainsi que l'abducteur, le court fléchisseur et l'opposant du 5^e doigt (figure 1).

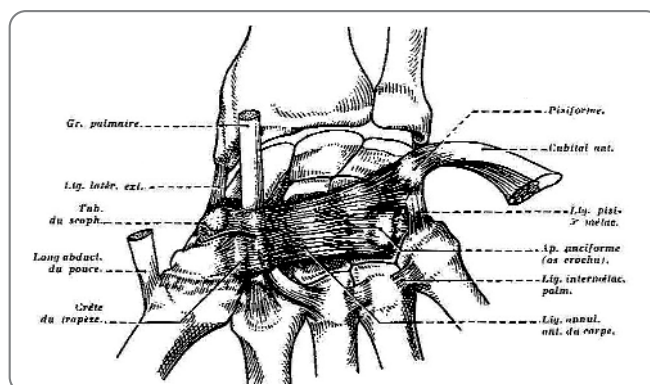


Figure 1. Anatomie, vue antérieure.

Basées sur ces descriptions anatomiques nous proposons :

- une mobilisation en creusement de l'arche (*figure 2*) par appui postéro-antérieur sur les berges médiales et latérales de la première rangée des os du carpe et un contre appui antéro-postérieur en regard de l'ulna ;
- des manœuvres répétées et progressives d'extension transversale par des prises fermes sur le relief osseux correspondant aux insertions ligamentaires (*figure 3*).

Le ligament annulaire antérieur du carpe de forme quadrilatère est constitué principalement de fibres transversales. Ses insertions médianes se font sur le pisiforme et le processus unciforme de l'hamatum, ses insertions latérales sur la crête du trapèze et le versant antérieur du tubercule du naviculaire

Ces mouvements débutent par le bord médial et proximal de l'arche carpienne puis distal, en maintenant le poignet en position neutre afin de ne pas réaugmenter la pression intracanalair (*figure 4*).

L'étirement du ligament s'effectue avec un bras de levier plus important en utilisant la colonne du pouce ou du cinquième doigt lors d'un mouvement associant extension, abduction et rotation axiale. Par cette technique la sollicitation se fait par l'intermédiaire des attaches proximales des muscles intrinsèques sur le ligament annulaire (*figure 5*).

L'ostéopathe Sucher [2] étudie l'effet de ces manœuvres sur 20 cadavres et constate une efficacité plus

importante en élongation chez les femmes. Le résultat d'élargissement du tunnel carpien est résiduel si les techniques manuelles du thérapeute sont associées à des postures ou des auto-étirements maintenus d'une intensité de l'ordre de 10 Newton.

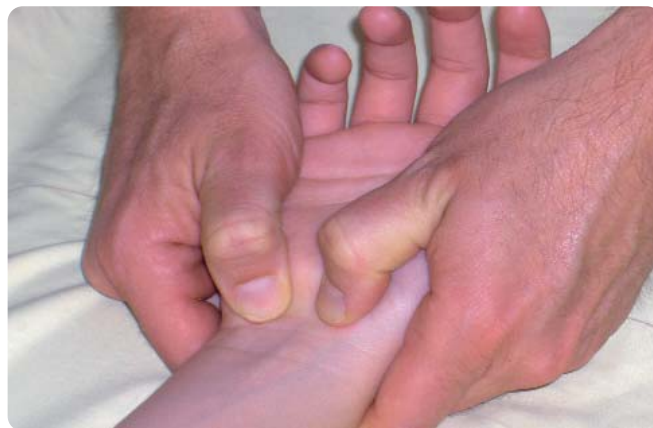

Figure 3. Étirement du ligament antérieur du carpe par ses insertions osseuses proximales.

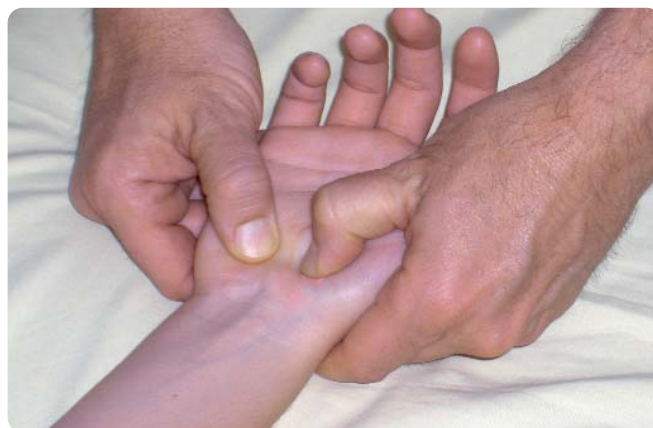

Figure 4. Étirement du ligament antérieur du carpe par ses insertions osseuses distales en maintenant toujours le poignet en position neutre.

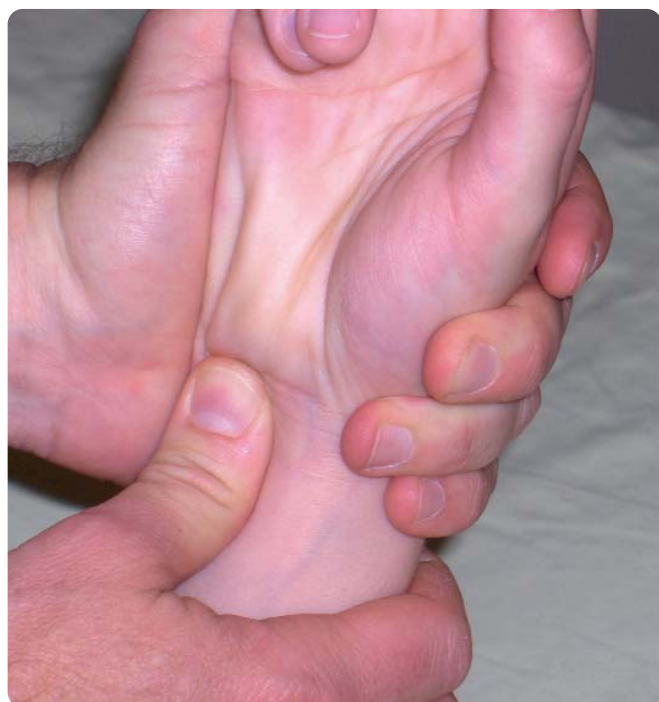

Figure 2. Manœuvre de creusement de l'arche carpienne par contre appui antérieur au dessus du pisiforme.

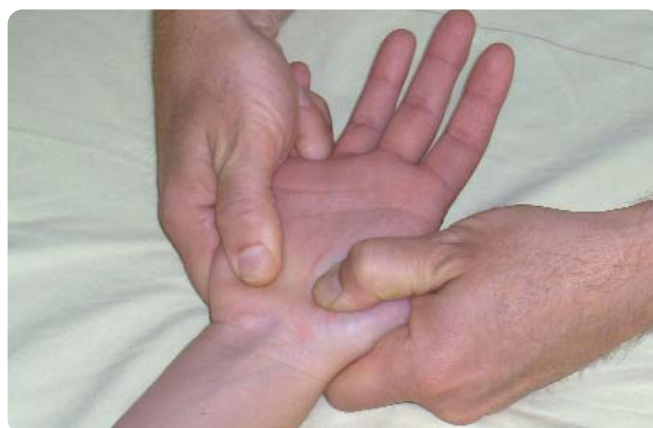

Figure 5. Étirement indirect du ligament en utilisant les muscles intrinsèques du pouce et du 5^e doigt.

La récupération de la mobilité des nerfs s'opère par étapes pour ne pas irriter le nerf médian. Nous recherchons un glissement du nerf par rapport aux structures anatomiques environnantes tendineuses et vasculaires et non par un étirement [3, 4]. À cet effet, les contraintes nerveuses sont diminuées par un positionnement adéquat des articulations adjacentes [5]. La mobilisation nerveuse proximale débute par une extension du coude, le pouce et les doigts sont maintenus fléchis

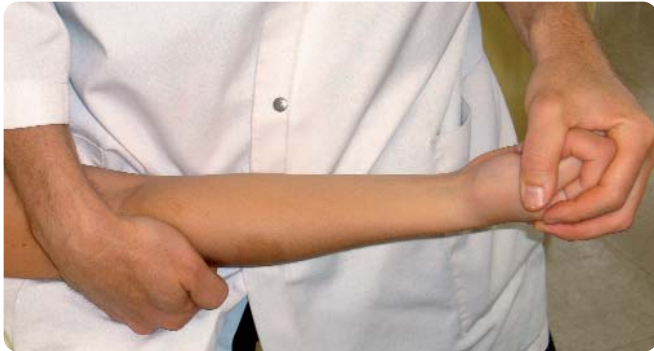

Figure 6. Mobilisation nerveuse proximale par extension du coude. Le pouce et les doigts sont maintenus fléchis.

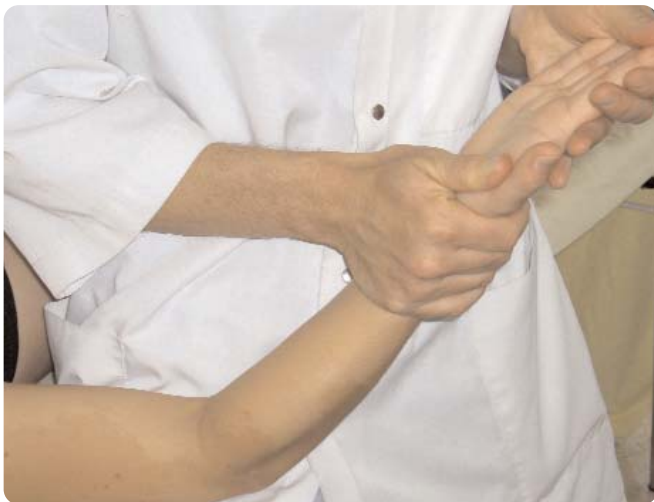

Figure 7. Mobilisation nerveuse distale par extension des doigts. Le coude est maintenu fléchi.

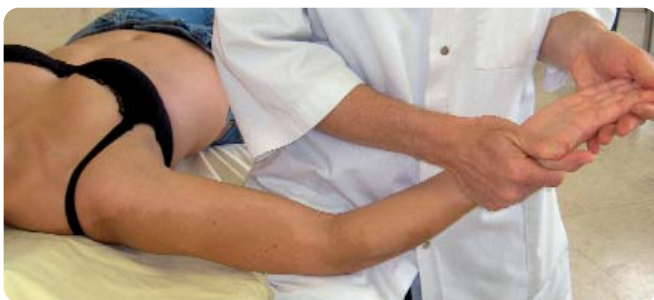

Figure 8. Mise en tension nerveuse progressive par une combinaison d'abduction d'épaule, d'extension du coude et d'extension des doigts.

(figure 6); puis la mobilisation nerveuse est distale par extension des doigts, le coude étant maintenu fléchi (figure 7); enfin la mise en tension nerveuse est progressive par une combinaison d'abduction d'épaule, d'extension du coude et d'extension des doigts (figure 8). Après réévaluation des signes cliniques subjectifs, l'étape suivante est de répéter les techniques mobilisatrices de la main décrites précédemment, le coude positionné en extension pour se rapprocher peu à peu des attitudes déclenchant les symptômes au début de la prise en charge.

La récupération de la mobilité des nerfs s'opère par étapes pour ne pas irriter le nerf médian. Nous recherchons un glissement du nerf par rapport aux structures anatomiques environnantes tendineuses et vasculaires et non par un étirement

Résultats de ce type de traitement

Cette approche est prometteuse, mais peu utilisée en France. Pourtant, les publications relatant l'effet des techniques manuelles de ce type apparaissent régulièrement.

Dès 1993, un essai positif sur quelques patients [6] était relaté. Il existait une amélioration clinique et électrique. L'IRM montrait une légère augmentation des dimensions antéro-postérieure et transversale du canal carpien.

Dans une étude comparative [7] entre deux groupes traités, il n'existait pas de différence significative entre celui ayant bénéficié des mobilisations osseuses du carpe et celui soumis à la mobilisation nerveuse du médian.

Désormais c'est une combinaison dosée et réévaluée de ces deux techniques qui est proposée dans ce syndrome.

Sur 197 patients, soit 240 mains suivies [8] divisées en deux groupes traités différemment, 71 % des patients ayant reçu un traitement conservateur sont opérés dans les mois suivants alors que seulement 43 % le sont après un traitement neural associé au traitement conservateur. Les bénéficiaires du traitement neural sont suivis sur une période de 14 à 38 mois et 70 % de ces patients rapportent d'excellents et bons résultats. Dans le suivi à 8 mois de 36 syndromes du canal carpien divisés également en 2 groupes mobilisé et non mobilisé [9], le groupe mobilisé remporte 93 % d'excellents et de bons résultats contre 72 % dans l'autre groupe.

Les gains sont plus significatifs dans cette dernière série de 35 patients répartis en 2 groupes [10]. Un groupe porte une attelle jour et nuit selon un protocole établi,

l'autre bénéficie en plus de ce protocole d'une mobilisation nerveuse. Dans ce deuxième groupe l'évolution favorable de la douleur et de la force de serrage est significative.

Conclusion

À la vue de ces résultats encourageants, publiés dans la littérature médicale, physiothérapique ou de thérapie manuelle, nous favorisons ce type d'approche dans les syndromes du canal carpien.

Il reste à poursuivre l'évaluation de ce traitement manuel proposé en première intention, puis dans un deuxième temps être capable de présenter des recommandations ou guides de pratique aux prescripteurs et aux confrères. ●

RÉFÉRENCES

- [1] Lundborg Dahlin LB. The pathophysiology of nerve compression. *Hand Clin* 1992;8:215-27.
- [2] Sucher B.M. Manipulative treatment of carpal tunnel syndrome: biomechanical and osteopathic intervention to increase the length of the transverse carpal ligament. *J Am Osteopath Assoc* 2005;3:135-43.
- [3] Coppieters M.W, Butler D.S. Do "sliders" slide and "tensioners" tension? An analysis of neurodynamic techniques and considerations regarding their application. *Man.Ther* 2007 Mar 29.
- [4] Coppieters M.W, Alshami A.M. Longitudinal excursion and strain in the median nerve during novel nerve gliding exercises for carpal tunnel syndrome. *J Orthop Res* 2007 Apr 5.
- [5] Shacklock M. *Clinical neurodynamics*. 2005 Elsevier ed.
- [6] Sucher B.M. Myofascial manipulative release of carpal tunnel syndrome: documentation with magnetic resonance imaging. *J Am Osteopath Assoc* 1993;12:1273.
- [7] Tal-Akabi A, Rushton A. An investigation to compare the effectiveness of carpal bone mobilisation and neurodynamic mobilisation as methods of treatment for carpal tunnel syndrome. *Man Ther* 2000;4:214-22.
- [8] Rozmaryn L.M. Nerve and tendon gliding exercises and the conservative management of carpal tunnel syndrome. *J Hand Ther* 1998;3:171-9.
- [9] Akalin E. Treatment of carpal tunnel syndrome with nerve and tendon gliding exercises. *Am J Phys Med Rehabil* 2002; 2:108-13.
- [10] Pinar L. Can we use nerve gliding exercises in women with carpal tunnel syndrome? *Adv Ther* 2005 ; 5:467-75.

Kinésithérapie, la revue

Prix 2007 du meilleur premier document écrit en kinésithérapie



Prix

Le montant offert est de 1 000 euros. Un abonnement gratuit d'un an à la revue est également offert au lauréat et aux articles retenus par le jury.

Objectifs

La Rédaction de *Kinésithérapie, la revue* avec le soutien des éditions Elsevier-Masson, a décidé de décerner un Prix d'une valeur de 1 000 euros à l'auteur du meilleur premier document écrit en kinésithérapie. Pour concourir, l'auteur devra jamais avoir publié de texte dans une revue professionnelle.

Envoi

Votre article original, accompagné d'un courrier explicitant clairement les motivations de la candidature de l'auteur, devront être envoyés en 3 exemplaires avant le 31 décembre 2007 (le cachet de la Poste faisant foi) à l'adresse suivante :

Kinésithérapie, la revue
Prix du meilleur premier document écrit
 Éditions Masson, 62 rue Camille Desmoulins,
 92442 Issy les Moulineaux Cedex
 Pour connaître les conditions d'attribution du prix et
 pour plus de renseignements :
 Tél. : 01 71 16 54 14 - Fax : 01 71 16 51 84
 e-mail : kine@masson.fr
 Cliquez sur «Prix et bourse» sur le site web :
www.masson.fr/revues/kin