



HAUTE AUTORITÉ DE SANTÉ

SYNTHÈSE DES RECOMMANDATIONS PROFESSIONNELLES

Prise en charge thérapeutique des lésions méniscales et des lésions isolées du ligament croisé antérieur du genou chez l'adulte

Juin 2008

OBJECTIF

Promouvoir les bonnes pratiques de traitement chirurgical des lésions méniscales (**en particulier la conservation des ménisques**) et de ligamentoplastie de reconstruction du ligament croisé antérieur (LCA) chez l'adulte.

Les recommandations sont complétées par celles sur les « Critères de suivi en rééducation et d'orientation en ambulatoire ou en soins de suite et de réadaptation après ligamentoplastie du ligament croisé antérieur du genou » (HAS janvier 2008), dans lesquelles sont précisées notamment les indications des techniques de rééducation après ligamentoplastie du genou.

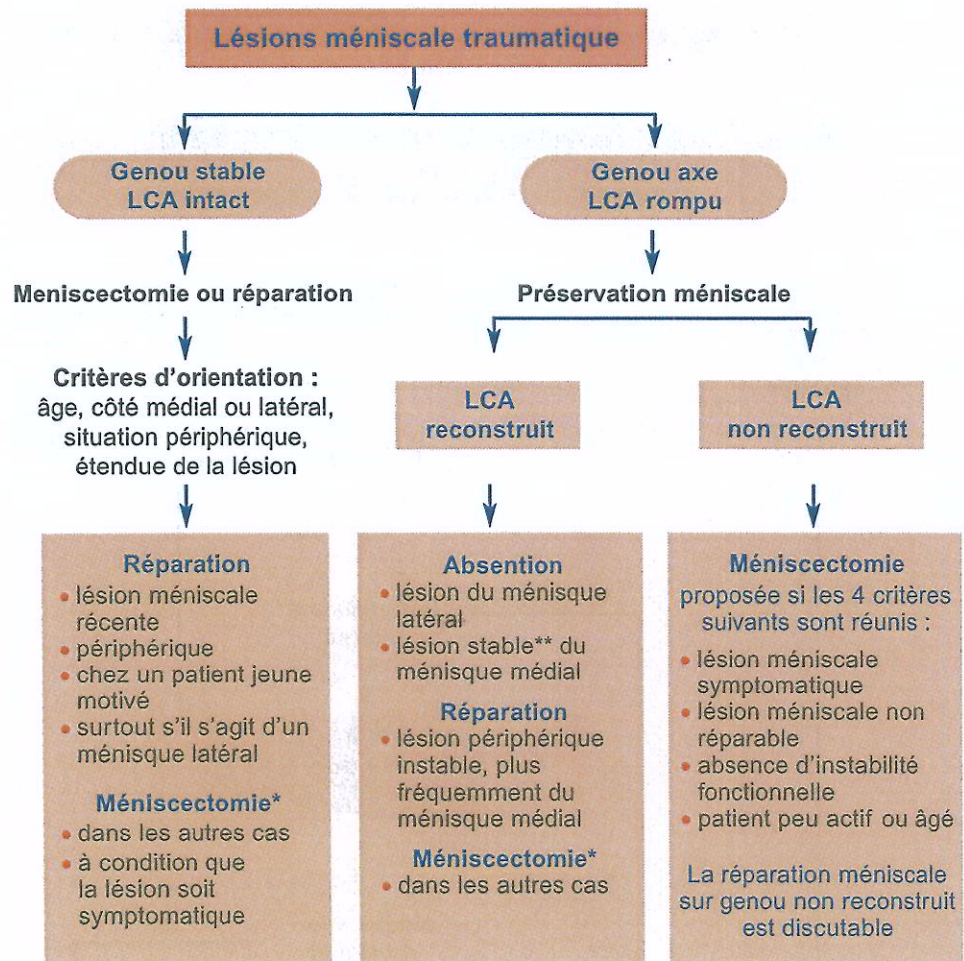
Messages clés

- Toute méniscectomie doit être effectuée sous arthroscopie.
- Lésion méniscale ne signifie pas nécessairement méniscectomie.
- Abstention ou réparation méniscale doivent être systématiquement envisagées.
- Toute lésion du LCA ne nécessite pas une reconstruction chirurgicale.
- L'instabilité fonctionnelle est le maître symptôme qui conduit à envisager une ligamentoplastie.
- La reconstruction différée du LCA est souhaitable pour diminuer les complications thrombo-emboliques ou à type de raideur.
- Les plasties os-tendon-os ou avec les tendons ischio-jambiers ont des résultats équivalents.
- La ténodèse latérale doit être réservée à des cas particuliers.

RÉPARATION MÉNISCALE

- La réparation méniscale vise à obtenir la cicatrisation des lésions méniscales. Elle n'est possible que pour les lésions en zone périphérique vascularisée (zone rouge-rouge ou rouge-blanc) et sur un tissu méniscal sain (lésion traumatique).
- Dans ce type de lésions périphériques, si un geste chirurgical est indiqué, l'alternative à la réparation est une méniscectomie, qui serait totale ou subtotale pour le ou les segments considérés, et donc délétère pour le cartilage.
- L'orientation actuelle se fait vers une réparation avec des implants hybrides (matériel de fixation associé à un fil de suture) par une technique exclusivement arthroscopique.
- Les complications de type douleurs neuropathiques, qui sont prédominantes dans les techniques nécessitant un abord postérieur, poussent à n'utiliser ces techniques à ciel ouvert qu'en cas de nécessité.

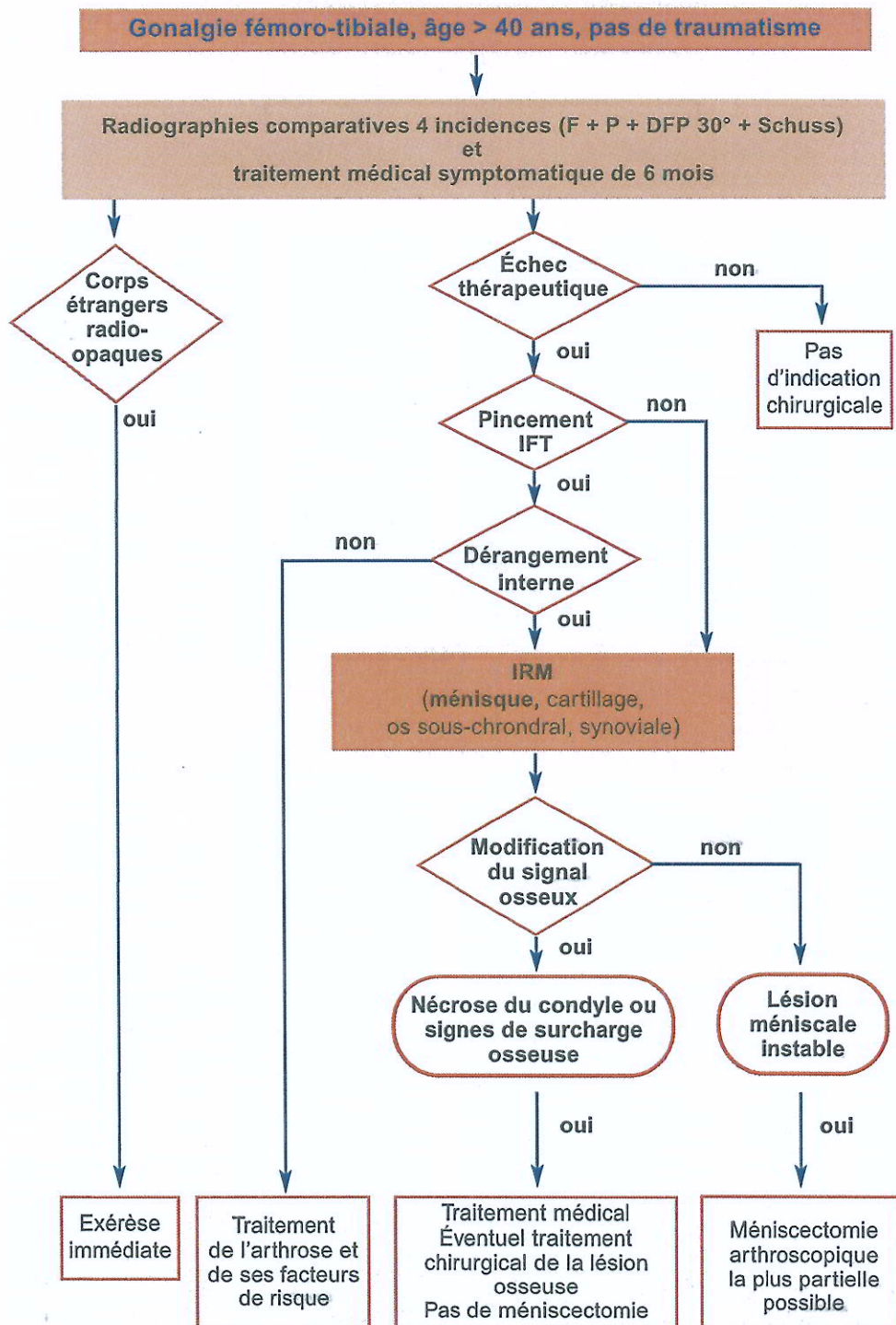
PRISE EN CHARGE D'UNE LÉSION MÉNISCALE TRAUMATIQUE



* La plus partielle possible.

** Une lésion méniscale est dite stable lorsqu'à la traction du crochet palpeur sous arthroscopie, elle ne dépasse pas le pôle inférieur du condyle fémoral.

PRISE EN CHARGE DIAGNOSTIQUE ET THÉRAPEUTIQUE D'UNE LÉSION MÉNISCALE NON TRAUMATIQUE



DFP : défilé fémoro-patellaire ; F : face ; IFT : interligne fémoro-tibial ; P : profil

TECHNIQUE DE LIGAMENTOPLASTIE INTRA-ARTICULAIRE

- La ligamentoplastie est préférentiellement réalisée par arthroscopie compte tenu du bilan complet de l'articulation qu'elle autorise dans le même temps opératoire, de la plus grande rapidité des suites opératoires, de la diminution de la morbidité et de la rapidité de récupération.

Quel transplant ?

- Aucune étude comparative prospective ne permet de conclure sur l'utilisation du tendon quadricipital ou du fascia lata.
- Les résultats subjectifs et objectifs globaux sont identiques avec le transplant os-tendon patellaire-os (OTO) ou le transplant utilisant les tendons ischio-jambiers (TIJ).
- Les douleurs antérieures (d'origine tendineuse ou neuropathique) et le flessum sont plus fréquents avec l'OTO qu'avec le TIJ, mais le retentissement sur le niveau de reprise sportive est équivalent entre les deux techniques. Les douleurs antérieures peuvent en revanche avoir un retentissement professionnel (activité nécessitant un agenouillement).

Quelle fixation ?

Plastie os-tendon patellaire-os

- La fixation par une vis d'interférence fémorale et une vis d'interférence tibiale est la technique de référence.
- La double fixation au fémur ou au tibia est inutile, sauf tenue médiocre de la vis d'interférence (en particulier au tibia).
- La vis peut être métallique ou biorésorbable (PLA).
- La vis biorésorbable a l'avantage de faciliter la lecture d'une éventuelle IRM postopératoire et la reprise chirurgicale éventuelle.

Plastie tendon ischio-jambiers

- Au fémur, elle peut faire appel à un système extra-anatomique, à une vis d'interférence ou tout autre système intracanalair. À ce jour, aucune étude ne permet de recommander une double fixation fémorale.
- Au tibia, la traction se fait dans l'axe du transplant. Cela peut conduire à proposer, en particulier lorsque la tenue osseuse est médiocre, une fixation double ou renforcée.

Ténodèse latérale

- Quel que soit l'âge, une ténodèse latérale isolée n'est pas recommandée.
- Il n'y a pas d'indication à effectuer systématiquement une ténodèse latérale associée en cas de laxité antérieure chronique.
- La ténodèse latérale associée à la plastie intra-articulaire ne pourrait être envisagée que dans le cadre d'une laxité antérieure globale.

INDICATIONS DE LA LIGAMENTOPLASTIE DE RECONSTRUCTION DU LCA CHEZ L'ADULTE

